This is a digital copy of a book that was preserved for generations on library shelves before it was carefully scanned by Google as part of a project to make the world's books discoverable online.

It has survived long enough for the copyright to expire and the book to enter the public domain. A public domain book is one that was never subject to copyright or whose legal copyright term has expired. Whether a book is in the public domain may vary country to country. Public domain books are our gateways to the past, representing a wealth of history, culture and knowledge that's often difficult to discover.

Marks, notations and other marginalia present in the original volume will appear in this file - a reminder of this book's long journey from the publisher to a library and finally to you.

Usage guidelines

Google is proud to partner with libraries to digitize public domain materials and make them widely accessible. Public domain books belong to the public and we are merely their custodians. Nevertheless, this work is expensive, so in order to keep providing this resource, we have taken steps to prevent abuse by commercial parties, including placing technical restrictions on automated querying.

We also ask that you:

+ *Make non-commercial use of the files* We designed Google Book Search for use by individuals, and we request that you use these files for personal, non-commercial purposes.
+ *Refrain from automated querying* Do not send automated queries of any sort to Google's system: If you are conducting research on machine translation, optical character recognition or other areas where access to a large amount of text is helpful, please contact us. We encourage the use of public domain materials for these purposes and may be able to help.
+ *Maintain attribution* The Google "watermark" you see on each file is essential for informing people about this project and helping them find additional materials through Google Book Search. Please do not remove it.
+ *Keep it legal* Whatever your use, remember that you are responsible for ensuring that what you are doing is legal. Do not assume that just because we believe a book is in the public domain for users in the United States, that the work is also in the public domain for users in other countries. Whether a book is still in copyright varies from country to country, and we can't offer guidance on whether any specific use of any specific book is allowed. Please do not assume that a book's appearance in Google Book Search means it can be used in any manner anywhere in the world. Copyright infringement liability can be quite severe.

About Google Book Search

Google's mission is to organize the world's information and to make it universally accessible and useful. Google Book Search helps readers discover the world's books while helping authors and publishers reach new audiences. You can search through the full text of this book on the web at `http://books.google.com/`

Contribution à l'étude anatomique et clinique de ...

Georges Duchesneau

Digitized by Google

A 14.R.1892.1

Harvard Medical School
Library

Gift of

Dr. J. J. Putnam.

Digitized by Google

CONTRIBUTION A L'ÉTUDE

ANATOMIQUE ET CLINIQUE

DE L'ACROMÉGALIE

ET EN PARTICULIER

D'UNE FORME AMYOTROPHIQUE DE CETTE MALADIE

Digitized by Google

Digitized by Google

6622 +

CONTRIBUTION A L'ÉTUDE

ANATOMIQUE ET CLINIQUE

DE L'ACROMÉGALIE

ET EN PARTICULIER

D'UNE FORME AMYOTROPHIQUE DE CETTE MALADIE

PAR

LE Dr G. DUCHESNEAU

ANCIEN INTERNE DES HOPITAUX ET DE LA MATERNITÉ DE LYON

PARIS

LIBRAIRIE J.-B. BAILLIÈRE ET FILS

19, RUE HAUTEFEUILLE, PRÈS DU BOULEVARD SAINT-GERMAIN

1892

Digitized by Google

Digitized by Google

INTRODUCTION

Bien que la connaissance du type morbide « acromégalie » soit de date récente, les travaux sur ce sujet sont cependant déjà fort nombreux. La monographie la plus importante est certainement la thèse inaugurale de M. le docteur de Souza Leite : on peut dire qu'elle fait époque dans l'histoire de l'acromégalie. Ayant observé un cas très net de cette affection dans le service de M. le professeur Renaut, nous avons, à l'instigation de notre maître, entrepris d'en publier l'examen anatomique et clinique en le comparant aux observations que nous avons pu recueillir et qui ont paru postérieurement à la thèse de M. de Souza Leite. Nous n'avons pas eu l'intention de faire dans ce travail une étude complète et doctrinale de l'acromégalie ; cette étude d'ailleurs est faite, croyons-nous, d'une façon définitive dans la thèse précitée en ce qui concerne

Digitized by Google

le diagnostic, l'évolution, la terminaison de la maladie. Nous nous sommes bornés à donner un court historique de l'acromégalie, à publier les observations parues à partir de 1890, à reviser ces mêmes observations en les comparant aux précédentes sous le rapport étiologique, symptomatique et anatomique, enfin à donner quelques considérations générales sur la nature de l'acromégalie, et sur son traitement.

La conclusion la plus générale qui se dégagera de ce travail sera, croyons-nous, la suivante : Le type morbide établi en 1886, par M. Marie, subsiste tout entier, tant au point de vue clinique qu'anatomo-pathologique, mais il peut se présenter sous des modalités qui n'avaient peut-être pas encore été observées et dont notre cas offre un exemple très net.

Ce travail, nous l'avons dit, nous a été inspiré par M. le professeur Renaut. Sans son aide et ses conseils incessants, il nous eût été impossible de le mener à bien. Et d'ailleurs, appelé à deux reprises à l'honneur d'être son interne, nous avons pu bien apprécier le dévouement de notre excellent maître pour l'instruction de ses élèves et l'extrême bienveillance qu'il leur témoigne. De l'une comme de l'autre nous avons eu une large part. Nous prions notre maître de recevoir l'assurance de notre vive reconnaissance et de notre respectueux attachement.

M. le professeur Poncet a bien voulu guider nos premiers pas dans notre vie d'étudiant, et s'intéresser à nous

Digitized by Google

pendant tout le cours de nos études; nous lui offrons l'expression de notre profonde gratitude.

M. le professeur Testut a eu la bonté de se charger de la préparation de pièces osseuses et de nous fournir de précieuses indications : nous l'en remercions bien vivement.

Nous remercions également notre excellent collègue et ami, M. le docteur Lacroix, préparateur du laboratoire d'anatomie générale, qui a eu l'obligeance de pratiquer de très nombreux examens histologiques et de fournir ainsi une importante contribution à ce travail.

Notre collègue Genoud et notre ami Lionnet nous ont donné des photographies et un dessin qui augmentent singulièrement la valeur de notre observation : nous leur en sommes bien reconnaissant.

Digitized by Google

Digitized by Google

CONTRIBUTION A L'ÉTUDE

ANATOMIQUE ET CLINIQUE

DE L'ACROMÉGALIE

ET EN PARTICULIER

D'UNE FORME AMYOTROPHIQUE DE CETTE MALADIE

CHAPITRE PREMIER

HISTORIQUE

Sommaire indicatif des principaux travaux publiés sur l'acromégalie.

1886. Mémoire de MARIE *(Revue de Médecine)*. Il propose le nom et établit le type clinique de l'acromégalie. Il rappelle des observations antérieures se rapportant à ce type : SAUCEROTTE (1801), ALIBERT (1822), FRIEDREICH (1868), HENROT (1877).

— Cette partie rétrospective de l'historique de l'acromégalie s'est accrue et il faut joindre aux noms précédents ceux de NOEL (1779), CHALK (1857), BRIGIDI (1877), TARUFFI (1879) et surtout FRITSCHE et KLEBS (1884), qui ont donné une théorie pathogénique, l'angiomatose thymique.

1887. Cas de MINKOWSKI.

1888. Mémoire de ERB *(Deutsch. Archiv. f. kl. Med)*. Il reprend les observations antérieures et fait une étude complète de la maladie.

Digitized by Google

1888 Travaux de MARIE dans l'*Iconogr. de la Salpêtrière.*

1889. Diverses publications de MARIE : *Progrès médical, Brain, Icon. de la Salp., Bulletin médical.*

— Mémoire de FREUND ; il propose la théorie de l'anomalie de développement.

— VERSTRAETEN se rallie à cette théorie.

— GUINON : Revue générale *(Gaz. des hôp.).*

— Cas de VIRCHOW, de STRÜMPELL, de ROTH, SCHULTZE, de GERHARDT.

1890. MARIE décrit l'ostéo-arthropathie hypertrophiante pneumique *(Rev. de Med.* n° 1).

— PÉCHADRE publie un cas très net d'acromégalie *(Ibid.* n° 2).

— De SOUZA-LEITE : Thèse, mars 1890. Exposé didactique remarquable, très clair et très complet, de la question. Renferme toutes les observations antérieures.

— CÉNAS : Etude nosographique et observation.

— THOMSON : Examen d'un squelette.

— HOLSCHEWNIKOFF : Autopsie.

— RECKLINGHAUSEN expose ses idées sur l'acromégalie à propos du cas de Holschewnikoff, douteux, rejeté par Marie.

— MARIE : Communication au Congrès de Berlin sur l'anatomie pathologique de l'acromégalie.

— Observations diverses : GAUTHIER, SURMONT, GUINON, etc.

1891. ARNOLD : Examen anatomique du premier cas de Friedreich (W. Hagner) ; il cherche à démontrer qu'on peut classer ce cas dans l'acromégalie et aborde la question nosographique de cette maladie.

— MARIE et MARINESCO : Anatomie pathologique de l'acromegalie.

— Revues générales : LUZET, CHÉRON.

— Observations diverses : PEL, DEBIERRE, PINEL-MAISONNEUVE, DU CAZAL, GROCCO, etc.

Digitized by Google

« Aujourd'hui, dit le professeur Gerhardt, lorsqu'une maladie nouvelle a été décrite, on peut en général compter sur le fait qu'il a déjà paru auparavant dans la littérature, mais isolés, des faits semblables publiés sous d'autres noms; ces faits, à cause de la dénomination, ou à cause de la façon dont ils avaient été décrits n'avaient pas eu de retentissement. Il en est ainsi de l'acromégalie.

« La dénomination a donc notablement contribué à faire admettre la maladie. Un nom significatif et un peu singulier, comme celui d'acromégalie, a d'ordinaire un effet décisif, mais la qualité de la description joue aussi un rôle. Une bonne description de ces maladies est celle qui est telle que chacun, lorsqu'il l'a lue, se dit : j'ai souvenance d'avoir vu cela quelque part, telle aussi que de toutes les parties du monde affluent ensuite des descriptions suivant la voie qu'elle a ouverte. Il en est bien ainsi de l'acromégalie. Depuis cette dénomination, depuis le tableau idéal peint par Marie, des cas nouveaux ont été, on peut le dire, publiés presque chaque mois...

« Après cette nouvelle description pathologique surviennent d'ordinaire des différends sur la priorité, des tentatives en vue de scinder la maladie en diverses formes et de montrer que des cas donnés ne rentrent pas dans le type fondamental. »

Cet historique général des « maladies nouvelles » placé au début de sa communication par le professeur Gerhardt, peut s'appliquer à l'acromégalie et renferme certainemen du vrai. Toutefois, le clinicien de Berlin nous paraît avoir fait jouer un trop beau rôle à la terminologie en cette circonstance. Il est vrai qu'il a soin de rendre hommage x brillantes et saisissantes descriptions de M. Marie.

Digitized by Google

Ce dernier, dit M. le Dr de Souza Leite[1], avait d'abord songé à dénommer le type morbide nouveau «acromacrie», mais il y renonça pour raison d'euphonie. En 1890, le professeur Recklinghausen estime que le terme de « pachyacrie » serait mieux en rapport avec les faits, l'accroissement de grandeur s'effectuant surtout dans le sens de l'épaisseur. Le professeur Arnold, dans un travail sur lequel nous aurons à revenir, voudrait qu'on établît des distinctions entre les faits englobés sous ces dénominations respectives : pour lui, cette question de terminologie renferme et couvre d'importantes questions de nosographie.

En 1886, M. Marie publiait dans la Revue de Médecine deux observations d'*acromégalie*, hypertrophie singulière non congénitale des extrémités supérieures, inférieures et céphaliques. S'appuyant sur ces deux observations et sur des faits antérieurs épars çà et là dans la littérature, M. Marie arrivait à assigner à ce type clinique les caractères suivants : « début à quinze ans et marche progressive, élargissement de la face et hypertrophie du nez et des paupières, proéminence de l'arcade dentaire inférieure et hypertrophie du maxillaire inférieur, augmentation considérable de volume des mains et des pieds, affaiblissement musculaire, céphalalgie profonde, langue doublée de volume, soif vive. »

A ces deux observations personnelles, Marie en ajoutait d'autres empruntées à Sancerotte, Alibert, Friedreich, Henrot. Ce type clinique n'était donc pas réellement nouveau et avait déjà été observé. En sorte que l'histoire de

[1] De Souza Leite, *Revue Scient.*, 1890, p. 807-807. Une maladie nouvelle, *l'Acromégalie.*

Digitized by Google

l'acromégalie comporte une partie rétrospective qui n'est pas la moins intéressante et à laquelle se rattachent, comme l'ont montré des travaux ultérieurs, les faits de Taruffi, Brigidi, Chalk, Verga, Fritsche et Klebs[1]; ces derniers ont même édifié une théorie pathogénique de ce qu'ils appelaient le gigantisme morbide, la théorie de l'angiomatose thymique.

Ce qui était nouveau, c'était l'interprétation de ces faits qui, dit fort justement M. de Souza Leite, « restaient à l'état de curiosités cliniques..., ou se perdaient, confondus sous les dénominations les plus diverses et les moins appropriées. » Le clinicien de Paris a fait voir que ces cas ne pouvaient être légitimement rangés ni dans l'ostéite déformante de Paget, ni dans la léontiasis ossea de Virchow, ni dans le myxoedème. Outre ces derniers, nombre d'états morbides, primitifs ou secondaires, ont pour caractères communs un développement hypertrophique plus ou moins notable des extrémités et présentent entre eux, quant à l'aspect extérieur tout au moins, un certain air de parenté : citons à ce point de vue, le rachitisme, le rhumatisme chronique, l'éléphantiasis et surtout les macrosomies partielles, congénitales ou acquises, etc. Marie a montré qu'il faut séparer de ces états morbides les faits dont nous avons indiqué ci-dessus les traits fondamentaux, que ces faits doivent être rangés dans un seul et même groupe, enfin qu'il y a lieu d'en faire un type clinique autonome, une entité morbide spéciale. Et cette autonomie, il l'a également établie plus tard au point de vue anatomo-pathologique.

La description de Marie a, comme l'indique le profes-

[1] *Ein Beitrag zur Pathologie des Riesenwuchses*, 1884.

Digitized by Google

seur Gerhardt, servi de modèle à toutes celles qui se sont succédées depuis 1886. Parmi ces nombreuses publications les plus importantes sont celles de Minkowski, de Erb, de Adler, de Virchow, de Freund, de Verstræten, de Marie lui-même, de Guinon, de Péchadre. Le professeur Erb a publié une étude générale très complète de la maladie. Freund a émis des idées spéciales sur la nature de l'acromégalie : pour le gynécologiste allemand, il s'agirait là d'une anomalie de développement plutôt que d'un état morbide à proprement parler.

Mais on ne tarda pas à s'apercevoir que quelques-unes de ces observations n'étaient pas à l'abri de toute critique. De même qu'autrefois certains cas d'acromégalie n'avaient pas reçu leur véritable interprétation, de même il arriva, après la description de Marie, qu'on fit rentrer dans le cadre de cette affection des cas qui ne devaient pas y figurer.

Au commencement de 1890, Marie fut amené à dégager, parmi les déformations hypertrophiques des extrémités imputables à des causes diverses, un syndrome auquel il donna le nom d'ostéo-arthropathie hypertrophiante pneumique. Augmentation de volume des mains et des pieds et surtout des phalangettes renflées en massues, affection pleurale ou pulmonaire à longue durée et antérieure à cette augmentation de volume : tels sont les éléments constituants de ce syndrome. Il ne s'agit pas là en effet d'une entité morbide, d'une maladie *sui generis :* c'est un simple épiphénomène offrant au premier coup d'œil un trait commun avec l'acromégalie : l'hypertrophie des segments terminaux des membres. Marie établissait le diagnostic différentiel entre ces deux états morbides et, revi-

Digitized by Google

sant les observations relatives à l'acromégalie, montrait que quelques-unes appartiennent en réalité à l'ostéo-arthropathie pneumique : tels les cas de Erb (W. Hagner), de Saundby, de Gouraud, etc ; ce dernier ayant précisément servi de base à la constitution du syndrome ostéo-arthropathie pneumique. Il y avait donc là un élément de plus avec lequel on dut compter dans le diagnostic de l'acromégalie.

En mars 1890, M. le Dr de Souza Leite, a soutenu sa thèse inaugurale sur l'acromégalie. Cette thèse est certainement le travail d'ensemble le plus considérable qui ait paru sur la question, et l'on peut dire qu'il fait époque dans l'historique de l'acromégalie. La symptomatologie et le diagnostic, notamment, y sont traités très nettement et très complètement et l'exposé de ces deux chapitres de la maladie est tellement didactique qu'il n'y a plus lieu, croyons-nous, de les présenter sous cette forme.

Depuis la thèse de M. de Souza Leite, il a été publié un peu partout des travaux divers sur l'acromégalie : observations cliniques, revues d'ensemble, documents anatomo-pathologiques. D'une façon générale, il semble que l'attention tend à se porter plus spécialement sur le côté doctrinal de la question, nous voulons dire sur la pathogénie et la nosographie. On discute la théorie de Klebs et celle de Freund, on compare l'acromégalie aux hypertrophies des extrémités dûes à d'autres causes (Recklinghausen, Cénas, Arnold), on cherche à dégager un facteur étiologique particulier (Pel), à mettre en lumière un symptôme rare ou non observé jusqu'alors (Pick, Debierre, Surmont, etc.). Disons-le immédiatement, les investigations, les critiques, les discussions ne nous pa-

Digitized by Google

raissent avoir porté aucune atteinte à la solidité du type morbide édifié par Marie.

Un fait encore, nous semble-t-il, est à noter dans cette revision des travaux et des idées relatifs à l'acromégalie, c'est la rareté des examens anatomiques *post mortem*. M. de Souza Leite n'a pu, en effet, rassembler que sept autopsies dans sa thèse et si, dans le laps de temps qui s'est écoulé depuis mars 1890, nous faisons abstraction des nécropsies portant sur des cas douteux, ou trop peu détaillées, nous serons amené à faire ressortir l'importance de celle qui constitue le principal objet de notre thèse.

En résumé, et bien que depuis le travail de Marie de 1886, les auteurs qui ont publié des cas d'acromégalie se soient toujours plus ou moins préoccupés du côté nosographique et pathogénique de la question, c'est depuis 1890 surtout que l'attention s'est spécialemeut portée sur ce point. Ces quelques notions historiques recevront d'ailleurs d'utiles compléments dans le cours de ce travail et dans un tableau qui fera suite à l'index bibliographique, nous réunirons les travaux et observations en les classant d'après les côtés de la question qu'ils envisagent plus particulièrement.

Digitized by Google

CHAPITRE II

OBSERVATIONS

Nous réunissons dans ce chapitre les observations d'acromégalie que nous avons pu recueillir dans la littérature. Ces observations presque toutes postérieures à la thèse de M. de Souza Leite, sont loin d'avoir toutes la même valeur. Aussi avons-nous cru indispensable de les répartir en trois catégories : la première comprenant des observations assez complètes pour qu'on puisse les utiliser au point de vue de l'étude anatomique ou clinique de l'acromégalie ; la seconde renfermant des observations courtes et peu détaillées; la troisième se composant de faits donnés comme rentrant dans l'acromégalie, mais n'appartenant probablement pas à cette affection.

Nous commencerons par la première de ces catégories.

Observation I (Du Cazal)

A., soldat à la Garde républicaine, quarante-six ans. Mère morte à cinquante-quatre ans. Père vivant, atteint seulement de sciatique, cinq frères ou sœurs bien portants, trois mort jeunes.

Digitized by Google

Rougeole dans l'enfance. Hémorroïdes depuis quatorze ans. Soldat depuis 1868 ; il s'aperçoit alors que son ventre grossit, il est obligé pour dormir de déboutonner son ceinturon ; lui et ses connaissances s'aperçoivent, en outre, que ses mains augmentent de volume.

En 1870 il remarqua que son visage, qui jusque-là était ovale, s'allonge verticalement, que les saillies et les dépressions s'accentuent.

A partir de 1885, il remarque qu'il se fatigue facilement.

Le 25 septembre 1891, étant assis, il perdit connaissance pendant quelques minutes.

A l'examen, la déformation de la face saute aux yeux ; toute la tête a augmenté de volume. Prognathisme maxillaire très accentué, Le thorax est un thorax de polichinelle. Macroglossie prononcée. Mains épaisses, ne semblent pas augmentées de volume : doigts arrondis formant d'énormes boudins. Aux pieds, les orteils seuls sont déformés et d'une façon identique. Le malade ne se plaint que d'une fatigue extrême et de quelques palpitations. Appétit bon, digestions excellentes. Toutes les fonctions semblent normales.

Du sommet de la tête à la pointe du menton. . .	$0^m,28$
De la protub. occ. ext. à la racine du nez. . .	0,195
Diamètre bipariétal.	0,152
D'une apophyse zygomatique à l'autre. . . .	0,16
Hauteur de la branche montante du max. inf. .	0,075
Hauteur totale du maxillaire inférieur. . . .	0,225
Circonférence du pouce. . . . , ...	0,095
— de l'index.	0,095
— au niveau de la 2e phalange du gros orteil.	0,12
— — de l'artic. tibio-tarsienne. . .	0,29
— — du poignet	0,19

Ni alcoolisme, ni syphilis.

Digitized by Google

Observation II (Gubian)

François B., quarante et un ans, voiturier. Ni syphilis, ni alcoolisme, ni excès génésiques, ni tabagisme. Mère bien portante. Père était rhumatisant, mort de pleuro-pneumonie. Un frère et une sœur bien portants. Rougeole et scarlatine dans l'enfance; variole à vingt ans. Depuis dix ans, douleurs rhumatismales.

Début il y a trois ans par des douleurs vives à la partie postérieure de la tête avec gêne des mouvements de flexion et d'extension du rachis. Amélioration pendant quatre mois par les frictions et les sudorifiques. Puis reprise des douleurs sous forme fulgurante dans les bras et les jambes. Atrophie musculaire généralisée avec substitution graisseuse; contractilité conservée; ni analgésie, ni anesthésie. M. Gubian diagnostique une pachyméningite spinale de nature rhumatismale. Légère amélioration des douleurs et de l'état général par l'eau de La Motte en bains, douches et boissons. Puis, arsenic, iodures alcalins, bromures.

En 1886, M. Gubian fait le diagnostic d'acromégalie : tête et extrémités énormes; cyphose cervicale; scoliose dorso-lombaire à concavité gauche. « Doigts allongés, hypertrophiés dans tous les tissus; mains larges, épaisses, en battoirs. » Tégument pâle, résistant; pas de godet d'œdème, plis interphalangiens profonds, bourrelets de séparation saillants. Pieds gros, élargis, à forme capitonnée; orteils énormes, en saucisson; ongles courts, aplatis, élargis, retournés en gouttière latéralement. Apophyses orbitaires et pommettes saillantes, arcades sourcilières énormes, paupières allongées, épaissies. Nez volumineux, épaté; la sous-cloison paraît triplée de volume. Lèvre lippue, pendante; langue élargie et épaissie

Même hypertrophie de la voûte palatine, du voile, des piliers, des amygdales, de la luette.

Maxillaire inférieur volumineux, prognathe.

Oreilles grosses, déformées.

Rien au crâne.

Digitized by Google

L'ensemble de la face est difforme, rappelle le masque grotesque de Polichinelle.

Peau du cou épaissie ; langue volumineuse; voix forte et dure ; cartilage thyroïde saillant; glande thyroïde sensiblement plus volumineuse qu'à l'état normal.

Peau et tissu cellulaire de l'abdomen épaissis ; sillons transversaux profonds. Le ventre dans son entier présente les signes du *molluscum pendulum* (Marie) *(sic)*.

Verge et bourses énormes.

Rotules très grosses ; craquements aux genoux.

Réflexes conservés quoique imparfaitement. Pas d'anesthésie ni d'analgésie.

Palpitations, bien moindres au repos ; la marche, l'action de monter des escaliers, une émotion amènent facilement de la tachycardie (140 à 150 pulsations) différente de la tachycardie vraie.

Pas d'athérome ; varices aux jambes, surtout à gauche; hémorroïdes internes.

Sueurs faciles; polyurie plutôt qu'anurie. Ni sucre, ni albumine.

Céphalalgie occipitale, surtout la nuit. Douleurs fulgurantes dans les membres. Vue affaiblie et légère neuro-rétinite. Diminution de l'acuité auditive. Anosmie assez marquée.

Appétit génital complètement aboli.

Fonctions intellectuelles normales.

Digestions bonnes ; constipation.

Nouvelle médication par l'eau de La Motte intus et extra : légère amélioration.

M. Gubian a revu et soigné le malade en 1890.

Il conclut, de ce qui précède, que, l'affection ayant débuté à l'âge de trente-huit ans, le malade est arrivé, en deux ans et demi, à l'acromégalie confirmée.

Il pense que l'hypertrophie pituitaire est la lésion caractéristique de l'acromégalie. Il rappelle la communication de Marie et Marinesco au congrès de Berlin, le cas de Henrot, celui de Fritsche et Klebs, les lésions du derme, des os, du sympathique, etc., trouvées par les auteurs.

« Ce qui me semble constituer l'originalité de ma communica-

Digitized by Google

tion, dit M. Gubian, c'est ce fait, qui n'a point encore été signalé que je sache, qu'il y a amyotrophie généralisée comme point de départ des signes objectifs, puis substitution hyperstéatosique à la fibre musculaire; celle-ci, à son tour, serait remplacée par la dégénérescence sclérotique. »

M. Gubian examine ensuite les théories pathogéniques, celle de Klebs et celle de Freund, et les combat par des arguments empruntés à M. Guinon. A la définition de l'acromégalie (dystrophie systématique dont la place en nosologie est symétrique à celle du myxœdème, etc.) donnée par Marie, M. Gubian ajoute que « en se basant sur son observation, l'origine rhumatismale doit être admise et que l'amyotrophie est parfois un symptôme initial. » Il fait le diagnostic avec le myxœdème, la sclérodermie, la léontiasis ossea, l'ostéite déformante, l'ostéo arthropathie hypertrophiante pneumogène, certains rhumatismes noueux, déformants.

M. Gubian mentionne ensuite l'observation de M. le professeur Renaut et expose ses idées sur cette observation; nous verrons plus loin ce qu'il faut penser de sa manière de voir.

Comme traitement, M. Gubian estime qu'il ne peut être que symptomatique; on a essayé, dit-il, le phosphore, l'arsenic, les iodures, les bromures, le salicylate de soude, l'antipyrine sans utilité marquée. Il recommande l'hydrothérapie, les eaux thermales salines chlorurées sodiques, l'électricité en courants induits ou continus. Il regrette de n'avoir pas employé dès le principe les pointes de feu à la nuque pour combattre par une révulsion énergique le développement de la lésion certaine du corps pituitaire sous la dépendance de laquelle ont évolué tous les symptômes caractéristiques de l'acromégalie. Il continuera la médication thermale, quoique la marche de la maladie soit fatale.

Observation III (Spillmann et Haushalter)

Religieuse de cinquante-deux ans.

Père mort de gangrène du pied à soixante-treize ans; mère a succombé après plusieurs attaques; un frère asthmatique. Elle a

Digitized by Google

eu la fièvre typhoïde à vingt-deux ans; elle n'était pas nerveuse; bonne santé jusqu'à quarante ans.

A quarante ans, aménorrhée venue subitement à la nouvelle de la mort de son père. Les modifications datent de cette époque. L'état n'a pas varié depuis six ou huit ans.

Il y a dix à douze ans, elle eut des fourmillements, de l'engourdissement dans les doigts, elle ne sentait pas les petits objets, était maladroite; la maladresse a disparu en grande partie et maintenant elle peut coudre.

Etat actuel. — Intelligence normale. Elle est devenue un peu irritable. Jamais de céphalalgie ni de troubles sensitifs.

Elle est petite, massive, ramassée sur elle-même; elle offre le type bien connu de laideur acromégalique.

Mains et pieds. — Depuis plusieurs années elle est obligée de chausser des souliers d'homme, elle ne trouve plus de gants à sa pointure.

Doigts épaissis, boudinés, non allongés; rien de spécial aux ongles; main élargie et épaissie dans toutes ses parties; elle porte à l'auriculaire la bague qu'elle portait autrefois à l'annulaire.

Spillmann et Haushalter donnent un tableau des mesures prises chez l'acromégalique et des mesures trouvées sur dix hommes ou femmes pris au hasard. Il en résulte que la circonférence de l'annulaire dépasse de près de 2 centimètres la circonférence du même doigt chez des adultes ayant une taille de $1^m,80$ à $1^m,76$; la largeur de la main est la même chez les trois; la circonférence du cou-de-pied dépasse de 5 centimètres celle qu'on trouve chez un homme de $1^m,57$ et chez un autre de $1^m,74$, ce qui tient sans doute à l'accroissement du calcanéum. Le pourtour du doigt et de la cheville est certainement accru si on le compare à celui des individus normaux, ce qui tient probablement plutôt aux parties molles qu'aux os.

Les os des membres n'ont pas subi de modifications appréciables; pas d'atrophie musculaire.

Tête. — Peau de la face épaisse, gris sale, criblée de glandes sébacées, saillantes ou dilatées; traits fortement accentués; nez long, gros, épais; pommettes un peu proéminentes; maxillaire

Digitized by Google

inférieur fortement développé surtout dans le sens de la hauteur; lèvres énormes et saillantes; les bosses frontales ne proéminent pas, le front semble un peu fuyant; les yeux paraissent enfoncés sous les arcades sourcilières; oreilles de volume normal; langue élargie, non épaissie; les dents ne sont pas tombées.

Cyphose cervico-dorsale arrondie bien nette.

D'après la malade, le ventre aurait beaucoup augmenté depuis dix ans, est nettement proéminent; la poitrine a semblé aplatie.

La peau serait devenue épaisse, dure, huileuse; elle salit beaucoup le linge.

Digestions bonnes; pas de boulimie, ni de soif exagérée.

Pas de polyurie; rien dans les urines.

Pas de varices ni d'œdème; artères un peu dures; pouls lent (56), mais il le serait toujours; pas d'hypertrophie cardiaque, bruits nets. A eu, il y a huit ou dix ans, pendant deux ans, des accès d'asthme.

Le corps thyroïde ne semble pas modifié; le larynx ne semble pas élargi; voix plus grave que chez la plupart des femmes de son âge.

La vue a beaucoup diminué depuis dix ans, elle est nulle de l'œil gauche; strabisme externe à gauche. Ouïe normale.

Sensibilité intacte; elle se plaint d'une grande faiblesse dans les membres inférieurs, ne peut rester debout longtemps; non sensible au froid; elle a une tendance à avoir toujours trop chaud; par moments sa peau lui semble brûlante; depuis dix ans, elle est sujette à des sueurs fréquentes.

MM. Spillmann et Haushalter insistent sur l'amblyopie à droite et l'amaurose presque complète à gauche. « L'hypertrophie pituitaire doit être considérée comme une des caractéristiques anatomiques de la maladie; » il y a tout lieu de supposer qu'elle existe chez cette malade.

Ils donnent un tableau indiquant les mesures recueillies chez la malade et la moyenne des mêmes mensurations chez dix femmes prises au hasard.

Digitized by Google

	POURTOUR DE LA TÊTE	CIRCONFÉRENCE VERTIC. DE LA TÊTE	LONGUEUR DE LA MOITIÉ DU MAXILLAIRE INFÉR.	DIAMÈTRE DE LA BOUCHE	HAUTEUR DE LA LÈVRE INFÉRIEURE	LARGEUR DU NEZ DU LOBULE A LA COMMISSURE	LONGUEUR DU NEZ	LARGEUR DE LA LANGUE
Acromégalique. . . .	57c,5	68c	16c	8c	2c	4c	6c,5	6c
Moy. chez 10 femmes normales.	53c,8	59c	13c,6	5c,6	1c	3c,3	4c,8	4c,2

Mensurations prises à la main et au pied

Longueur du médius.	7 c.
Circonférence de l'annulaire.	8
Longueur de l'ongle de l'annulaire.	1,5
Largeur de la main sans le pouce.	11,5
— — avec le pouce.	13,5
Pourtour de la main.	25
Largeur du poignet.	6,5
Pourtour. —	19
Longueur de la plante du pied.	26
Pourtour du pied à la racine des orteils. . . .	26
— au cou-de-pied.	32
Largeur du talon.	10
Pourtour du pied passant par la cheville et le cou-de-pied..	36
Pourtour de la cheville.	26

Observation IV (Grocco).

Anamnèse. Charlotte Zanoletti, trente-cinq ans, de Vigevano, célibataire, rentière. Père mort à soixante-dix-sept ans d'apoplexie

Digitized by Google

cérébrale ; mère morte à quarante-sept ans de maladie pulmonaire mal définie. Les frères et sœurs sont bien portants et une enquête minutieuse faite sur le reste de la famille ne fait rien découvrir d'important. La première menstruation eut lieu à quatorze ans, et elle continua jusqu'à l'âge de vingt-cinq ans, mais irrégulièrement et avec des suppressions, puis elle cessa définitivement.

Elle eut des soucis violents et fréquents. En fait de maladies antérieures à celle dont elle est atteintes actuellement elle ne se souvient que d'une fièvre typhoïde qu'elle eut vers l'âge de vingt-cinq ans, et depuis lors, dit-elle, elle ne s'est plus bien portée. Les règles, je le répète, ont cessé et pour toujours ; elle devint progressivement plus faible et se fatiguait pour un rien ; son humeur perdit de sa gaîté primitive et elle devint de plus en plus triste ; le sommeil était interrompu et troublé par des rêves ; de temps à autre, des battements de cœur, sensation de chaleur, sueurs et douleurs vagues aux extrémités ; céphalée à répétition. En attendant, l'intelligence n'était plus prompte comme par le passé, et la mémoire allait en s'affaiblissant. Après quelques années (1882), les douleurs aux membres inférieurs devinrent plus vives, et quoique ressenties d'une façon intermittente aux genoux et aux hanches, elles se portèrent plus spécialement sur les petites articulations des pieds ; elle vit chaque fois, avec ces vives attaques douloureuses, survenir un gonflement plus considérable et une rougeur péri-articulaire (comme s'il y avait eu une forme de rhumatisme articulaire), et petit à petit les pieds augmentèrent de volume, elle dut changer successivement ses bottines. Depuis quelques années, depuis trois ans surtout, les douleurs vives par intervalles, les tuméfactions et les rougeurs aux petites jointures, ainsi que l'hypertrophie générale progressive, envahirent aussi les mains et plus la droite que la gauche.

Avant la maladie, Zanoletti avait les mains plutôt petites, si bien que des gants n° 6 1/2 lui suffisaient ; à la fin aucuns gants ordinaires et aucun anneau ne lui allaient, tant ses mains avaient grossi. Et comme il était arrivé pour les extrémités, la face aussi fut le siège de douleurs et ses diverses parties devinrent grosses

Digitized by Google

et se déformèrent; la physionomie subit une modification telle qu'elle devint méconnaissable. Les douleurs et les paresthésies, tant aux membres qu'à la face furent toujours bilatérales; elles prédominèrent cependant dans un côté, le droit. Avant d'être malade, elle avait plutôt un bel aspect; à la fin, peut-on dire avec ceux qui la suivirent dans toutes les phases du mal, elle faisait presque peur. Aux douleurs dans les parties hypertrophiées s'ajoutèrent des paresthésies tactiles et thermiques; la nuance de la peau devint plus brune; de temps en temps il y eut de l'hypéridrose; des poils poussèrent sur les joues et au menton; elle fut tourmentée par d'assez fréquentes éruptions d'eczéma à l'oreille externe et en particulier au pavillon.

La langue grossit à un point tel que l'articulation de la parole devînt moins facile, et il survint des attaques répétées d'amygdalite avec grossissement persistant des amygdales. Pendant tout ce temps, la malade fut anémique, bien que surtout dans les premiers temps, elle eût une grande soif et beaucoup d'appétit et qu'elle s'aperçut qu'elle grossissait dans toute sa personne. Par suite de cette augmentation de grosseur, les habits et le corsage durent être élargis et pourtant la diminution progressive du volume des seins faisait contraste. De fréquentes douleurs de reins vinrent s'ajouter à cela et rendre la malade encore plus souffrante. Toute attaque de rhumatisme — pour employer l'expression de la malade — laissait les mains et les pieds encore plus gros. Depuis quelque temps (un an surtout) les douleurs se sont un peu atténuées; du reste l'hypertrophie et la déformation persistent, mais n'ont pas augmenté. Elle a suivi de nombreux traitements basés surtout sur les reconstituants; elle eut, plus que de tous, à se louer d'une station faite l'an dernier près de la mer.

Etat actuel. — Femme de taille moyenne ($1^m,60$), plutôt en dénutrition et anémique, et qui, au premier coup d'œil général, surprend par sa figure difforme et la grosseur disproportionnée de ses mains. Elle est couchée au lit, indifférente; levée, elle marche lentement, un peu raide dans les divers mouvements et courbée à la partie supérieure du tronc; on dirait une femme de quarante-cinq à cinquante ans. La couleur du visage est plutôt foncée, et la

Digitized by Google

peau en paraît rude ; la couleur des mains est également basanée ; les mains volumineuses comme des mains de portefaix, et relativement un peu maigres, font une impression désagréable parce qu'elles sont insérées sur des bras relativement grêles. Pouls bat 80 à la minute. Température normale.

Un examen attentif et prolongé montre que la malade a l'intelligence et l'affectivité moins engourdies qu'elles le paraissent tout d'abord et que le donnerait à croire la malade elle-même en faisant l'histoire de ses maux. Mais on découvre une certaine torpeur dans l'idéation, et au fond la malade est mélancolique et apathique. La parole est plutôt lente, un peu gutturale et à bouche pleine, mais exprime parfaitement l'idée.

La face volumineuse a une forme ovale allongée; le nez et la mâchoire puis les lèvres et les oreilles proéminent surtout; il y a un prognathisme du maxillaire inférieur très marqué. Les yeux sont un peu saillants, le droit plus que le gauche. et plus à certains jours qu'à d'autres. La peau de la face est basanée et grossière; c'est plutôt une peau d'homme et d'un homme très grossier qu'une peau de femme ; les cheveux sont gros, raides, clairsemés et gris; des poils courts se remarquent sur les joues et le menton et augmentent encore l'altération du visage.

Les bosses frontales et les arcades sourcilières sont un peu exagérées, la protubérance occipitale l'est encore plus. Dans le reste, la forme du crâne dans son ensemble peut être dite assez régulière.

La mâchoire en particulier se montre grossie à la vue et au toucher et il est évident, avant tout, que, la bouche étant fermée, les incisives inférieures dépassent en avant les supérieures respectives de 4 à 5 millimètres. L'angle de la mâchoire est devenu plus obtus et notamment la surface de l'os est inégale à la palpation. L'articulation de la mâchoire fait une saillie très distincte et est toujours un peu douloureuse au toucher et en dessous, les mouvements volontaires sont exagérés. Les dents y sont en partie cariées, vicieusement implantées ; comme elles sont disjointes, on croirait qu'il en manque.

Le nez est assez gros et long, les ailes charnues du nez sont

Digitized by Google

fortement épaissies ; les lèvres sont volumineuses et charnues, inégalement saillantes, l'inférieure est renversée en dehors. Des deux côtés, le pavillon de l'oreille est tuméfié, rouge, et porte des marques d'un eczéma squameux qui se propage au méat auditif externe.

Aucune asymétrie dans les mouvements mimiques des traits, leur expression est cependant plutôt indifférente. Les différentes sensibilités de la peau paraissent être un peu moins parfaites à droite qu'à gauche.

L'olfaction est un peu diminuée; l'ouïe est un peu amoindrie dans les périodes de gonflement dû à l'eczéma. Elle accuse un obscurcissement de la vue dans l'œil droit au moment où l'exophtalmie est plus prononcée, et au même œil la pupille est un peu plus dilatée qu'à gauche. L'examen ophtalmoscope qui et campimétrique ne donne rien sauf un trouble fugace de la rétine; direction des axes oculaires normale ; mouvements des yeux réguliers dans tous les sens; milieux réfringents intacts.

La bouche est très grande, la langue est volumineuse (un bon quart au moins en plus de la normale) et sa force serait diminuée à en juger par des épreuves faites avec le glossodynamomètre comparativement à la moyenne de quelques épreuves faites sur des individus sains. La malade la fait mouvoir en tous sens mais avec une certaine lenteur. La surface est couverte d'un dépôt blanchâtre et elle est rendue inégale par des sillons qui la parcourent dans différentes directions. La sensibilité générale et spéciale est intacte sous toutes ses formes. Les dents, en particulier les incisives, et non seulement les incisives inférieures, sont implantées irrégulièrement dans des alvéoles volumineuses et saillantes, mal alignées et éloignées les unes des autres. Les piliers et la luette sont tuméfiés, les amygdales très grosses, d'où résulterait un peu de difficulté habituelle de la déglutition.

Des mensurations qui ont été faites je donnerai les suivantes :

Diamètre antéro-postérieur de la glabelle à la protubérance occipitale externe. 19 c.1
Diamètre mento-occipital 15

Digitized by Google

Diamètre transverse bimastoïdien	22
— bitemporal	15
— biauriculaire	15,4
— bifrontal	10,8
Circonférence maxima du crâne	56
De la racine des cheveux au menton	20
— du nez au menton	4
De la partie inférieure du vomer au menton	6,8
Diamètre bizygomatique	13
De la racine du nez à la protubérance occipitale	18,2
Hauteur du nez	6 1/2
Largeur du nez à la base	5
Contour de la mâchoire d'un angle à l'autre	25
Distance d'un angle de la mâchoire à l'autre	13
Largeur de l'orifice buccal	6 1/2
Epaisseur de la lèvre supérieure	1
— inférieure	1,9
Largeur de la langue	7

Le cou est gros, court, et, à la palpation, on y constate latéralement et en arrière des ganglions lymphatiques hypertrophiés. Le larynx est sensiblement hypertrophié et le cartilage thyroïde est plus apparent qu'il ne devrait être chez une femme : de la glande thyroïde je ne puis rien dire de spécial.

Le thorax, plutôt ample, offre des clavicules volumineuses et saillantes, les cartilages costaux sont volumineux, apparents et notablement incurvés en arc, le sternum est plutôt projeté en haut dans ses deux tiers supérieurs avec un angle de Louis très prononcé. Les espaces intercostaux sont également très marqués en avant, aussi parce qu'il y a de l'amaigrissement en cette région. Les mamelles sont très petites, flasques, comme celles d'une vieille de soixante ans. Le thorax, peu élastique, se meut, dans la respiration, comme d'une seule pièce. En arrière il y a une cyphose dorsale supérieure bien nette avec légère scoliose droite, les omoplates apparaissent comme hypertrophiées, très saillantes. La circonférence thoracique au niveau du mamelon mesure 86 centimètres ;

Digitized by Google

à 4 centimètres plus bas, elle est de 80 centimètres. La hauteur du côté est de 30 centimètres. L'examen du cœur est négatif, le premier bruit est seulement parfois légèrement voilé par un souffle inorganique. L'examen de l'appareil respiratoire est négatif. Je cherche avec soin et ne trouve aucune modification du son à la percussion sur la base du sternum, là où doit se trouver le thymus.

Rien de particulier à l'examen de l'abdomen.

Membres supérieurs. — L'hypertrophie notable des mains y est, je le répète, très évidente, tandis que les bras et les avant-bras sont de volume normal et même, à l'exception des apophyses styloïdes du radius et du cubitus, un peu hypertrophiés; on les dirait plutôt diminués par suite de l'amincissement de leurs parties molles (muscles et tissu cellulo-adipeux sous-cutané). Les os et les parties molles prennent part à l'hypertrophie de la main, mais les os surtout et proportionnellement les doigts et les métacarpiens sont plus hypertrophiés que le carpe. L'augmentation de volume existe dans tous les sens, mais elle est plus forte dans le sens transversal que dans le sens longitudinal. Les doigts, volumineux, ne se présentent pas, à proprement parler, sous l'aspect de saucissons, mais sont noueux, précisément parce que l'hypertrophie prédomine aux têtes des phalanges, là où la malade a ressenti les plus fortes douleurs. Autrement, ils sont plutôt aplatis. Les divers plis cutanés de la main sont à peine plus saillants que d'ordinaire.

Des mensurations faites, surtout à droite, nous rapporterons les suivantes :

	C. DROIT	C. GAUCHE
Circonférence maxima du bras.	23,6	21,8
— — du coude.	24,2	22,5
— de la partie moyenne de l'avant-bras	20,2	19
Circonférence minima de l'avant-bras. . . .	17	16
— au niveau du pouls.	17,3	16,7
Longueur de la main (de l'interligne radio-carpien à l'extrémité du médius). . . .	19,6	19,3

Digitized by Google

	C. DROIT	C. GAUCHE
Longueur de l'annulaire (à partir du sillon interdigital)	9,8	9,5
Longueur du médius.	10,7	10,4
Largeur de la paume de la main à la partie moyenne.	9,8	9,2
Circonférence maxima de la main (y compris le pouce).	26,6	25,5
Circonférence de la phalangette du pouce. .	7,5	7
— — de l'index. .	7	6,5
— — du médius. .	7,7	7
— du médius au niveau de l'articulation de la première avec la deuxième phalange.	8	7,5
D'une extrémité à l'autre des bras tenus horizontalement.	165	
Prédominance de longueur du bras droit. .	1	

La peau des mains a une teinte très brune et sue facilement. Les ongles sont larges, aplatis, et comme un peu enfoncés dans les doigts ; facilement ils deviennent légèrement cyanosés, et offrent vers le bord libre des stries longitudinales. Les os de la main et de tout le membre supérieur sont indolores à la palpation.

Les mouvements de la main sont un peu gênés ; la malade ne peut par exemple coudre qu'avec beaucoup de peine. Au dynamomètre, il y a, en moyenne, 50 à droite, 40 à gauche.

On ne trouve pas d'altération grossière de la sensibilité ; il y a cependant une légère différence en moins pour le côté droit. Il n'y a pas là ce que Bignami a trouvé dans un autre cas pour la sensibilité des deux points au compas de Weber.

Pas de points douloureux. Réflexes tendineux affaiblis.

Membres inférieurs. — Là aussi est bien marqué l'accroissement disproportionné des pieds qui sont charnus, massifs, plutôt larges et épaissis, ainsi qu'allongés, mais non aplatis à la plante et très excavés même. Aux pieds plus qu'aux mains — toute proportion gardée — les parties molles contribuent à l'hypertrophie.

Digitized by Google

Et l'articulation tibio-tarsienne aussi fait enfin contraste avec les pieds par sa petitesse relative, et les jambes sont relativement maigres et flasques. Les genoux sont cependant un peu grossis. Les veines sont dilatées, surtout à droite.

Nous rapporterons encore quelques mensurations :

	A DROITE	A GAUCHE
Circonférence maxima de la jambe.	36 c.	35 c.
— de la jambe un peu au-dessus des malléoles	21,5	21,2
Longueur du pied, du talon à l'extrémité du gros orteil.	26	26
Largeur maxima du pied.	12,6	12,6
Circonférence du cou-de-pied . . , . . .	32,7	34
— du pied à la base des orteils . .	28	28

Aucune différence appréciable dans la longueur des deux membres.

La malade accuse une sensation continuelle de faiblesse aux jambes ; il n'y a cependant pas de parésie, de même qu'il n'y a aucune différence de force entre les deux côtés ; on ne trouve aucune diminution de la sensibilité. Parmi les réflexes, les réflexes tendineux sont diminués.

Les urines sont ce qu'elles sont chez un sujet anémique ; pas de polyurie, ni d'albuminurie, ni de glycosurie.

L'examen électrique n'a donné comme résultat intéressant qu'une légère diminution de l'excitabilité électro-musculaire. L'examen de la température locale a donné des chiffres variés aux diverses régions homonymes, tantôt dans un sens, tantôt dans le sens opposé.

Pendant que la malade fut à la clinique (trois mois environ), bien qu'elle fût atteinte plus d'une fois d'angine tonsillaire et de difficulté pour se nourrir, elle eut pourtant en somme une amélioration sensible. Elle devint plus éveillée, moins mélancolique, et un peu moins gênée dans ses mouvements. Les mouvements délicats des mains gagnèrent aussi sensiblement, et enfin les pares-

Digitized by Google

thésies l'incommodèrent moins. Tout cela à la suite du repos, de l'usage des reconstituants, de l'électricité et du massage. Les déformations d'ailleurs étaient les mêmes que quand elle était entrée.

M. le professeur Grocco, dans les réflexions qu'il place à la suite de son observation, estime qu'il est oiseux de motiver le diagnostic d'acromégalie. Il rappelle que le point de départ fut une fièvre typhoïde, que l'invasion de la maladie se fit par des symptômes nerveux (psychiques, sensitifs, sécrétoires, etc.), génitaux (ménopause précoce, atrophie mammaire) et généraux (diminution et flaccidité des masses musculaires). Il pense que les douleurs et les tuméfactions articulaires « ont été des symptômes pour ainsi dire intimement mêlés à tous les autres symptômes de l'acromégalie et doivent être considérés comme constitutifs de la maladie fondamentale. » Il fait remarquer que l'hypertrophie prédomine à droite et termine par des considérations sur les théories pathogéniques connues. Nous reviendrons sur ces considérations dans le chapitre consacré à la pathogénie.

Observation V (Ruttle).

Je vis la malade en mai 1889. Elle n'avait pas alors et n'a pas eu, jusqu'au 11 octobre 1890, l'air d'être malade, mais dans une rencontre fortuite, sa face, ses mains, ses pieds attirèrent immédiatement mon attention. Je pensai au crétinisme, mais la malade était éveillée, fraîche, intelligente, bien qu'elle se trouvât certainement dans un état particulier, et elle fait observer qu'elle a été, il y a longtemps, soignée, par le Dr Popjoy. Elle a trente-huit ans actuellement, a été mariée quatorze ans, n'a pas eu d'enfants. Elle a été habituée aux pénibles travaux de ferme, se donne elle-même comme « vigoureuse et bien portante, avec des joues comme des roses » avant l'apparition des premiers symptômes. Elle n'a pas eu de maladie grave ni d'affection quelconque, si ce n'est que la périodicité menstruelle variait légèrement, mais sans douleurs ni autres incommodités ; elle fut réglée une fois après son mariage, jamais depuis. Bientôt après, elle commença à ressentir de violentes

Digitized by Google

douleurs au ventre, à la partie postérieure de la tête et à la région cervicale, douleurs dont l'intensité s'accrut graduellement ; elle se plaignait aussi d'une sensation d'engourdissement dans tout le corps ; la céphalalgie devint terrible et elle remarqua alors que ses mains et ses pieds étaient *très gonflés,* parce que des gants n° 7 n'allaient plus à ses mains et que des chaussures n° 5 devenaient aussi trop étroites. Cet agrandissement se fit graduellement. Au bout de douze mois de mariage elle fut prise subitement dans le moulin d'une attaque de vertige suivie de perte totale de connaissance. On la porta chez des amis, et de là, elle regagna sa maison avec peine, garda le lit pendant près de trois semaines, suspendue apparemment entre la vie et la mort. Sa convalescence fut lente, entrecoupée par des récidives de douleurs torturantes, accompagnées de vertige et de perte de connaissance. Dans ces dernières années, ces attaques semblent avoir quelque peu diminué de violence. Aucun traitement ne put la soulager, le repos et la tranquillité lui font seuls du bien ; elle paraît se trouver mieux lorsqu'elle vit dans son pays sans rien faire.

Au moment de l'explosion des douleurs, ses extrémités grossirent rapidement, tellement que son annulaire gauche fit éclater son anneau nuptial peu résistant. Elle commença aussi à éprouver des troubles visuels à cette époque, où elle fut atteinte de cécité complète de l'œil droit par atrophie du nerf optique. A l'œil gauche la moitié temporale du champ visuel est perdue, et le champ visuel de la partie supérieure du côté nasal est légèrement échancré ; l'hémianopsie est très nettement constituée, réfraction emmétrope, les pupilles sont toujours un peu dilatées ; les axes optiques sont divergents.

Le cœur, le foie, les reins paraissent sains ; il n'y a ni albumine, ni sucre ; de temps en temps léger nuage de phosphates dans l'urine.

La digestion est parfaite , tendance à la constipation ; elle mange peu, souvent pas avant le soir. Elle dort bien mais se réveille souvent la nuit. Je dois ajouter que ses douleurs surviennent maintenant en général pendant la nuit et la réveillent ; mais le sommeil et le repos la soulagent, les stimulants augmentent plutôt les

Digitized by Google

douleurs. Elle ne prend pas de thé. Le café lui procure quelque léger soulagement ; le café et le cacao sont ses boissons habituelles.

La face est pâle, la peau en est lisse et un peu ridée, mais cela est peu marqué ; il y a certainement une légère bouffissure sous les paupières inférieures, tandis que les yeux sont un peu divergents et les paupières volumineuses ; les cartilages sont hypertrophiés, le nez est grand et très gros ; les deux lèvres sont hypertrophiées, l'inférieure surtout ; la mâchoire inférieure et le menton sont augmentés de volume, saillants, prognathes ; les dents sont écartées, la langue est grosse ; la face ne semble pas élargie et les sinus frontaux ne paraissent pas agrandis. La tête mesure 23 pouces 1/4 de circonférence au niveau des sourcils.

Elle est devenue un peu voûtée et se plaint de douleurs sciatiques, surtout du côté gauche, ce qui l'oblige à marcher en boitant. La main gauche à une longueur de 8 pouces 1/4 et mesure 8 pouces 3/4 au niveau des jointures ; la deuxième articulation de l'index gauche a une circonférence de 3 pouces 1/4 ; aucuns gants ni aucune chaussure de femme ne lui vont ; elle chausse 8 1/2. Elle peut maintenant fermer la main et faire le poing. Le radius et le cubitus sont grossis des deux côtés, il en est de même des malléoles et de la tête du tibia. Les vertèbres paraissent être de volume normal, mais le sternum est certainement plus volumineux que normalement ; le bassin est aussi certainement plus grand et l'ilion est très massif à la palpation. Elle dit qu'elle souffrait quelquefois des hanches auparavant. Elle dit avoir eu de la dyspareunie il y a deux ans ; l'orifice vaginal semble contracté spasmodiquement, bien qu'il permette le passage du doigt et que l'orifice vulvaire et le canal vaginal soient normaux. Elle a un léger eczéma du conduit auditif externe, mais il n'y a pas d'agrandissement appréciable des oreilles. Elle accuse une grande sensibilité au niveau des dernières vertèbres cervicales et des premières dorsales. Le coup le plus insignifiant sur les épaules a souvent amené la perte de connaissance. Elle ne peut supporter le moindre bruit ; un bruit subit, celui du claquement d'une porte par exemple, agit souvent comme un coup.

Digitized by Google

Je ne puis trouver, dans l'histoire de sa famille, ni goutte, ni syphilis, ni tuberculose. Son père vit encore, sa mère est morte à soixante-huit ans; ses frères et sœurs sont bien portants. Son intelligence est lucide et certainement au-dessus du niveau de celle des femmes de la basse classe vivant à la campagne. Elle n'offre aucune altération des facultés sauf de la vue. La glande thyroïde est hypertrophiée et le thymus également, je crois. Je me permettrai de signaler les traits les plus remarquables de ce cas singulier :

1° L'arrêt de la menstruation ;

2° L'agrandissement des extrémités, sans douleurs ;

3° Douleur à la tête (vertex) sans agrandissement ;

4° Les symptômes oculaires ; à droite, atrophie; à gauche ; hémianopsie temporale ;

5° La sensibilité anormale au bruit;

6° L'endolorissement et la sensibilité au niveau de la région cervicale et dorsale supérieure.

Je pense qu'il suffit de signaler ici ces altérations d'ordre trophonévrotique, sur le caractère précis desquelles, je le crains, nous ne savons rien jusqu'à présent. L'atrophie et l'hémianopsie sont certainement en faveur de l'opinion de Marie sur l'hypertrophie du corps pituitaire.

Le seul remède que je trouvai lui procurer quelque soulagement fut l'exalgine à la dose de trois grains répétée toutes les huit heures. Elle calma presque complètement la migraine et apporta un grand soulagement à sa douleur sciatique.

Observation VI (Pinel-Maisonneuve)

Alsacien âgé de trente-sept ans, fabricant de toiles métalliques, habite Paris depuis vingt ans; marié à vingt-deux ans, quatre enfants bien portants. Aucun antécédent personnel; très vigoureux; bonne vue.

Début de l'hypertrophie des mains, des pieds et de la tête vers l'âge de vingt-quatre ans; il changeait ses chapeaux chaque

Digitized by Google

année. A vingt-huit ans, céphalée atroce, exaspérée au lit, calmée par l'ingestion d'aliments, persiste pendant six ans. En 1883, soigné à Cochin par M. Dujardin-Beaumetz pour une hydarthrose ; on remarquait déjà ses mains et ses pieds. Grand mangeur, mais sobre; teint pâle, cireux; force musculaire très diminuée. Depuis trois ans, état stationnaire, mais douleurs rhumatismales entre les deux épaules.

A vingt-deux ans : poids, 70 kil ; taille, 1 m. 62; actuellement : poids, 100 kil,; taille, 1 m. 67.

Cou mince, 38 centimètres de tour; face énorme et allongée. Diamètre fronto-mentonnier : 25 centimètres. Nez épaté, large de 5 centimètres; lèvre inférieure lippue; prognathisme du maxillaire inférieur, 2 centimètres. Clavicules et omoplates énormes, surtout à gauche ; à gauche, côtes et articulations chondro-sternales hypertrophiées ; dos légèrement voûté. Mains massives, presque carrées, comme capitonnées; épaisseur, 5 centimètres ; longueur, 10 centimètres ; largeur, 13 centimètres ; doigts boudinés.

Aux membres inférieurs, genoux et talons énormes ; à la jambe varices de la grosseur du doigt ; dimensions du pied proportionnelles à celles des mains. Sensibilité intacte; réflexes patellaires abolis. Organes génitaux normaux ; fonctions très diminuées. Langue un peu hypertrophiée. Goût, tact, ouïe, odorat intacts.

Il y a 7 ans, ulcère cornéen à droite, taie consécutive; depuis 15 jours, ulcère à gauche. Exophtalmie considérable. Paupières épaissies et allongées. Tension oculaire non augmentée, mais douleur à la pression d'avant en arrière. Pupilles presque insensibles à la lumière, réagissant à l'accommodation. Champ visuel conservé, perception des couleurs bonne. Acuité visuelle, un demi à gauche, cinq septièmes à droite. Amincissement des artères rétiniennes; dilatation des veines, stase papillaire très nette : phénomènes dus à la compression du nerf optique.

Ni sucre, ni albumine. Rien aux autres organes.

M. Pinel-Maisonneuve dit ne rien trouver qui puisse éclairer l'étiologie ; il n'y a aucun antécédent, pas de syphilis ; parents rhumatisants morts à soixante ans d'affection indéterminée; treize

Digitized by Google

frères et sœurs, tous bien constitués. A noter les douleurs entre les deux épaules depuis que l'état est stationnaire.

Dans la même séance, M. André Petit a relaté très brièvement un cas d'acromégalie. M. Pinel-Maisonneuve ayant rapporté le cas précédent à la Société française d'ophtalmologie, MM. Motais et Meyer citèrent des faits ayant vraisemblablement trait à l'acromégalie. Mais comme ces observations sont très sommaires, elles seront mieux à leur place à côté de celles de notre seconde catégorie.

Observation VII (Debierre)

Mademoiselle C., vingt-huit ans, se plaint d'un abaissement progressif de la vue. De l'œil droit, elle voit les mouvements de la main à 1 m. De l'œil gauche, acuité visuelle de un dixième. Au périmètre, hémianopsie temporale bilatérale très nette. Aucune couleur perçue normalement par l'œil droit. A l'œil gauche, rouge et bleu perçus dans une étendue du champ visuel correspondant à celui du blanc.

A droite, léger ptosis supérieur, strabisme divergent peu accusé, difficulté à tourner l'œil en dedans (ancienne paralysie de la troisième paire).

Atrophie blanche des deux papilles et amincissement des vaisseaux centraux.

Développement exagéré de la face et des extrémités, comparé aux autres parties du squelette. Mains larges, épaisses et comme œdématiées ; doigts gros, spatulés ; ongles de longueur normale mais semblant plus petits à cause de l'augmentation de volume des doigts. Les pieds ont subi un développement analogue. A la face, le nez et le maxillaire inférieur présentent surtout un accroissement de volume très marqué.

La malade dit avoir conscience de ce changement et avoir eu autrefois une figure fine et des extrémités délicates. Cet état se serait installé progressivement et très lentement depuis 6 ans; à cette époque les règles se supprimèrent brusquement et sans motif. Depuis lors, maux de têtes fréquents, insomnie. Transpi-

Digitized by Google

rations abondantes, fréquentes. Fatigue au moindre effort. Palpitations fréquentes, rien au cœur. Cou de volume normal. Corps thyroïde non hypertrophié.

Début des accidents oculaires il y a 6 ans par des accès de diplopie passagère qui ont cédé rapidement, puis baisse de la vue à droite, et enfin à gauche, mais bien plus tard.

De plus symptômes tabétiques : douleurs fulgurantes dans les jambes et à la ceinture, difficulté de retenir ses urines et parfois miction inconsciente; réflexes exagérés.

Donc acromégalie (hypertrophie des acrons, transpiration, palpitation, faiblesse, aménorrhée) d'une part, et tabès (diplopie, paralysie de la troisième paire, atrophie optique, troubles urinaires, douleurs fulgurantes, etc.) d'autre part.

« L'hémianopsie temporale bilatérale, dit M. Debierre, ne peut s'expliquer par le tabes, car elle ne se rencontre jamais dans les cas simples de cette affection.

« L'anatomie pathologique de l'acromégalie rend au contraire parfaitement compte de l'apparition de ce symptôme. On sait en effet que dans toutes les autopsies d'acromégalie qui ont pu être faites (il y en a eu 7 en tout,) on a trouvé un développement exagéré du corps pituitaire et un élargissement de la selle turcique. La compression qui se produit par ce fait au niveau du chiasma du nerf optique peut très bien amener l'atrophie des faisceaux nerveux qui se rendent aux deux moitiés internes de la rétine.

« Cette lésion du champ visuel n'a été signalée qu'une fois dans cette affection dans un cas observé par Schultze où il existait concurremment une atrophie papillaire, mais sans complications d'accidents tabétiques. »

Observation VIII (Pel)

Pel estime que Marie a décrit avec raison l'acromégalie comme étant une maladie *sui generis*. La pathogénie et l'étiologie en étant encore obscures, le cas suivant est digne d'intérêt.

Digitized by Google

Observation. — J. L., célibataire, servante, âgée de vingt-cinq ans, admise à la clinique médicale le 18 octobre 1890 pour des maux de tête, des douleurs dans les membres, de la faiblesse générale.

Anamnèse. — La malade, jusqu'en mars 1889, avait été très bien portante, un véritable type de bonne santé. Un soir de mars, en faisant des commissions pour ses maîtres, elle fit une chute dans un escalier par suite d'un faux-pas dans l'obscurité, mais fut retenue par un homme qui passait par hasard. La jeune fille pensant que cet homme voulait l'attaquer, se dégagea et s'enfuit en toute hâte à la maison. Une fois arrivée, elle s'affaissa par terre en pleurant.

A partir de ce moment elle est tombée malade et l'est restée jusqu'à présent.

Dès le lendemain, la malade se plaignit de douleurs dans la tête et dans les yeux ; à cela s'ajoutèrent bientôt une sensibilité exagérée à la lumière et au vent, et une sécrétion lacrymale plus abondante.

Quelques semaines plus tard, elle fut prise de douleurs et de bourdonnements d'oreilles et de lancées douloureuses dans la muqueuse buccale et les gencives. A cela s'ajoutèrent plus tard des douleurs rhumatoïdes dans le dos, les épaules et les membres, ainsi que des paresthésies localisées surtout aux extrémités des doigts et des orteils. Souvent les maux de tête étaient très violents, puis survenaient des vomissements qui amenaient une atténuation passagère. La malade ayant reçu la nouvelle de la mort subite de son frère, tous ces symptômes s'aggravèrent. Quoiqu'il y eût de bons moments, ils devinrent de plus en plus rares et courts,

Petit à petit la malade et sa famille s'aperçurent que son visage s'agrandissait et que sa forme changeait. On remarqua aussi un agrandissement des mains et des pieds. Sans qu'on s'informe de la chose d'une façon spéciale, la malade raconte qu'elle ne pouvait plus mettre ses gants et ses bas parce qu'ils étaient devenus trop petits. Plus tard elle chercha vainement dans ses affaires des gants et des bas qui lui allassent, tous ceux qu'elle avait étaient trop petits.

Digitized by Google

L'état psychique arriva progressivement à une grande dépression. La force musculaire était peu considérable, de sorte que la malade dut souvent garder le lit. Outre cela, il y avait une soif vive et une sécrétion sudorale très abondante. L'appétit était médiocre, les selles paresseuses. Miction normale, toutefois ténesme de temps à autre. Pas de toux. Pas de palpitations.

Depuis mars 1889, pas de menstruation, tandis qu'auparavant elle avait toujours été réglée très régulièrement. La malade avait ses règles au moment du traumatisme psychique.

Un séjour à la campagne dans l'été de 1890 n'ayant pas amené d'amélioration, et les symptômes morbides, quoique variant dans leur intensité, ne permettant aucun travail, la malade vint demander des soins à la Clinique le 18 octobre 1890.

On ne trouve pas de tare héréditaire en fait de maladies nerveuses. Les parents, que je connais aussi, sont même des gens torpides, tranquilles. Les cinq frères sont bien portants. Deux sœurs sont mortes. Une semblable maladie n'aurait jamais existé dans la famille. Elle-même n'avait jamais été nerveuse auparavant.

Questionnée, la malade indique encore que, au début, en même temps que les paresthésies dans les extrémités des doigts, elle vit aussi des taches rouges et remarqua par ci par là aux mollets des nodules à peu près grands comme une pièce de 5 marks, bleus, douloureux.

Etat actuel. — Taille plus qu'ordinaire : 1 m. 69. Poids actuel (décembre 1890) : 62 kil. 8 ; en août : 85 kil. ; en septembre : 76 kil. 5. Paraît un peu anémique mais non souffrante, et se trouve dans un état de nutrition assez bon. Température toujours normale. Pouls 76, petit, mou. Respiration 18 à 22. Etat psychique très déprimé. Plaintes subjectives : douleurs à la tête, aux yeux, aux oreilles, aux membres. Abattement général, photophobie, larmoiement et sécrétion sudorale augmentée.

A l'examen de la malade, indépendamment d'un peu de rougeur des conjonctives et des signes de photophobie et d'épiphora, on s'aperçoit de la grandeur et de la forme insolite de la tête, ainsi que de la grandeur des mains et des avant-bras. Toutefois

Digitized by Google

l'hypertrophie des mains et des doigts est très régulière, en sorte qu'il n'y a pas de déformation. Pas trace de doigts en pattes. L'augmentation de volume provient presque exclusivement de l'hypertrophie des parties osseuses. Seule la forme du visage est modifiée (forme ovale longitudinale) par la saillie du maxillaire inférieur. Le diamètre mento-occipital est colossal, $0^m,245$. La circonférence passant par le menton et l'occiput mesure $0^m,70$. Nez hypertrophié et élargi, cloison également. Les lèvres, la supérieure surtout, grandes et larges. Os malaire droit proéminent. Front bas. Fente palpébrale normale, de même que les pupilles qui réagissent bien à la lumière et à la convergence. Fond de l'œil normal des deux côtés. Vue également normale. Voûte crânienne normale. Cavité buccale, langue, oreilles normales ainsi que les paupières, le cou et le larynx. Les oreilles sont même petites. Joues plates. Ongles normaux.

Comme il a été dit, les mains et aussi les pieds, et quoiqu'à un moindre degré, les avant-bras et les jambes, — tous deux surtout à leur partie inférieure — ont des dimensions colossales sans offrir trace de déformations. La longueur des mains est de 20 cm. 1/2, celle du médius 11 centimètres, de l'index 10 centimètres, de l'auriculaire 7 cm. 8, du pouce 6 cm. 7 (mesuré à partir de l'extrémité antérieure de l'articulation métacarpo-phalangienne). Tour de la dernière phalange : I, 8 centimètres; III, 7 cm. 5; V, 6 cm. 3. Longueur du membre tout entier (à partir de l'acromion) : 80 centimètres.

Malléoles et articulation tibio-tarsienne normales. Longueur du pied droit 25 centimètres, gauche 24 cm. 1/2, du gros orteil 7 centimètres.

En outre sont hypertrophiées les rotules, crêtes iliaques, clavicules qui, à leur extrémité acromiale, forment de véritables exostoses, et le rachis. Cage thoracique non agrandie.

Sens de l'odorat peu développé. Goût conservé. Ouïe intacte. Sensibilité et réflexes normaux. Force musculaire médiocre.

Muscles faibles et flasques. Marche pesante et lente avec attitude inclinée en avant. Réactions électriques normales. Peau normale ; la malade est seulement tourmentée par une hyperidrose

Digitized by Google

intense généralisée (surtout à la face, aux mains et aux pieds). A la peau du dos du pied et des orteils existent çà et là des régions pileuses sous forme de touffes. Organes génitaux normaux de même que tous les organes internes. Pas d'hyperplasie du thymus (pas de matité au niveau du mannbrium sternal), pas d'hypertrophie cardiaque. Thyroïde petite, mais non entièrement disparue. Ni sucre ni albumine dans l'urine. Polydipsie sans polyurie.

Réflexions. — Les symptômes morbides nombreux et variés peuvent être groupés sous quatre chefs :

1° Symptômes nerveux généraux du côté du système nerveux central : douleurs, paresthésies, asthénopie, faiblesse musculaire généralisée, dépression psychique.

2° Hypertrophie régulière et symétrique des parties périphériques du corps, surtout des parties osseuses (sans déformation, sauf pour la face qui est ovale allongée.

3° Troubles sécrétoires (sécrétions sudorale et lacrymale abondantes).

4° Aménorrhée depuis le trauma psychique, avec appareil génital intact.

Enfin, absence d'hyperplasie thymique et petitesse de la thyroïde, mais l'examen d'autres malades m'a montré que d'ordinaire cette petitesse de la thyroïde n'a pas d'importance pathologique.

De tout cela, il ressort qu'il s'agit dans notre cas d'un cas classique d'acromégalie, d'une maladie *sui generis* et qu'on ne peut penser à aucune autre affection. Ce qu'il y a de surprenant dans notre cas, c'est l'état tout à fait normal, la petitesse même, peut-être, des oreilles et des ongles, ainsi que l'absence de toute difformité aux mains et aux pieds (les doigts ne ressemblent nullement à des pattes).

La cause du développement de la maladie dans notre cas est très remarquable. Une jeune fille tout à fait bien portante subit juste au moment de ses règles un violent traumatisme psychique. De cette époque datent tous les symptômes morbides. Bientôt après les mains, les pieds, la face commencent à s'hypertrophier. Peu à peu se développe le tableau complet de l'acromégalie.

Digitized by Google

Que les symptômes décrits soient en relation causale avec la frayeur, c'est un point sur lequel, à mon avis, il ne peut y avoir de doute. Quoiqu'on n'ait pas la compréhension exacte de cette pathogénie, les conséquence singulières, le plus souvent très tristes, d'une frayeur ou de violentes émotions psychiques sont certes suffisamment connues. La plupart du temps il n'en résulte bien que des troubles fonctionnels du système nerveux, mais des troubles organiques et palpables paraissent également pouvoir survenir. Dans notre cas, la malade se trouvait précisément, à cause de la menstruation, à une période d'excitabilité plus grande, et il serait possible que la violente émotion psychique amenât les symptômes morbides.

L'absence de tare héréditaire en fait de maladie nerveuse chez notre malade est remarquable; pareil fait a déjà été noté plusieurs fois dans l'acromégalie. L'observation de notre malade a appris en outre que, non seulement, comme on pouvait s'y attendre, les symptômes généraux nerveux sont soumis à des variations d'intensité, mais encore qu'il peut survenir des périodes d'augmentation et de diminution dans le volume des parties hypertrophiées, ce qui n'est pas insignifiant pour le pronostic.

En ce qui concerne la pathogénie de cette affection, nous ne possédons guère jusqu'à présent que des hypothèses. Toutefois, on ne fera pas fausse route si, dans notre cas au moins, on considère l'hypertrophie des parties périphériques du corps comme une hypertrophie neurotique. Il y a pour cela d'autant plus de raison que Recklinghausen, il y a quelque temps, dans un cas d'acromégalie avec syringomyélie a pu constater une dégénérescence des nerfs périphériques et cela particulièrement dans les rameaux qui se trouvaient dans les parties hypertrophiées. Bien que dans notre cas on ne pût pas constater de signes précis d'une lésion des nerfs périphériques et en particulier pas d'altérations de l'excitabilité galvanique, une lésion des nerfs périphériques serait cependant possible. Ce n'est ici qu'une question d'intensité et de localisation de l'affection dans les fibres nerveuses.

Vouloir regarder une hyperplasie de l'hypophyse comme la cause de la maladie me paraît être une opinion aussi peu vraisem-

Digitized by Google

blable que celle d'après laquelle la maladie pourrait dépendre d'une hyperplasie du thymus ou d'une atrophie de la thyroïde.

Dans l'un de mes cas dont l'autopsie fut faite, l'hypophyse et le thymus (celui-ci peut être un peu hyperplasié) étaient normaux, et la thyroïde n'était que médiocrement atrophiée. Il s'agissait dans ce cas d'un garçon de quatorze ans, qui fut admis à la clinique en mars 1888, avec une hémiplégie droite survenue lentement. Le diagnostic clinique porté déjà autrefois avait été celui de tumeur cérébrale et l'enfant fut renvoyé non guéri dans le courant de 1888. Le 20 avril 1890, donc près de deux ans plus tard, le malade revint à la clinique. Il était à peine reconnaissable, car il s'était produit une acromégalie classique qui, au dire des parents, était survenue depuis six mois seulement. Le tableau d'une tumeur cérébrale était alors devenu complet (maux de tête, œdème papillaire, phénomènes bulbaires, etc). Je pensai d'après cela à une hyperplasie ou à un néoplasme de l'hypophyse. Dans ce cas aussi la matité au niveau du manubrium sternal faisait défaut. A l'autopsie on trouva un gros gliome dans l'hémisphère gauche. L'hypophyse était tout à fait normale, le thymus peu hyperplasié, et la thyroïde n'était que modérément atrophiée. Un examen détaillé du système nerveux et des parties hypertrophiées est en préparation.

A ma connaissance, le cas exposé plus haut en détail est le premier dans lequel un facteur étiologique précis, un trauma psychique, ait pu être constaté. Cette observation concorde bien avec une remarque de Souza Leite.

Observation XI (Gauthier)

François Per., quarante-neuf ans, entre à l'hôpital de Charolles, pour un affaiblissement extrême, des maux de tête, des épistaxis abondantes, des palpitations. Père mort à soixante-quinze ans de pneumonie; non difforme, non alcoolique, taille au-dessus de la moyenne. Mère plutôt petite, bien conformée, morte d'hydropisie à soixante-cinq ans. Six frères ou sœurs bien portants.

Digitized by Google

Per., est célibataire, a été six ans soldat, mesurait alors 1m,78, avait déjà de grosses mains. Maux de tête violents depuis l'âge de vingt ans. Depuis l'âge de vingt-six ans, suppression de l'appétit génital. Ni syphilis, ni blennorragie. Buveur, mais n'offre point de signes d'alcoolisme. Le début paraît donc remonter à l'âge de vingt-cinq ou vingt-six ans.

Il y a huit ans, chute à la renverse sur l'occiput ; perte de connaissance ; aggravation des maux de tête, des palpitations, de la faiblesse.

Nouvelle chute il y a trois ans, nouvelle aggravation ; il a dû cesser tout travail depuis lors. Marche lente, avec deux bâtons. Force musculaire des membres supérieurs très peu considérable. Trois épistaxis abondantes. Tête : cheveux épais, gros, rudes. Front élevé : 84 millimètres. Vue bonne. Paupière inférieure pendante en pochette œdémateuse, la supérieure boursoufflée. Rebords orbitaires très bombés.

Nez grand, gros, en pied de marmite : hauteur de l'aile 41, de l'aile gauche 45 millimètres ; de la racine à la pointe : 64 millimètres ; de la lèvre supérieure à la pointe : 40 millimètres ; épaisseur de la cloison à la base : 15 millimètres.

Bouche : 60 millimètres d'une commissure à l'autre ; lèvre supérieure peu développée ; l'inférieure est grosse, pendante, bord rose à 21 millimètres de haut. Dents normales. Langue épaisse, peu mobile ; largeur maxima 60 millimètres, voix grave.

Amygdales petites, luette énorme.

Menton massif ; les deux mâchoires s'appliquent exactement l'une contre l'autre ; pas de prognathisme ; pourtour du maxillaire inférieur : 30 centimètres, d'un angle à l'autre.

Joues flasques, aplaties, pommettes saillantes ; diamètre bimalaire : 143 millimètres.

Oreilles : 67 centimètres de hauteur à droite, 71 à gauche, bien conformées ; ouïe normale.

Crâne peu altéré dans sa forme ; il paraît allongé d'avant en arrière.

Digitized by Google

De la racine du nez à la protubérance occip. .	188	millim.
Diamètre bipariétal.	150	—
De la glabelle à l'occiput.	190	—
Diamètre mento-occipital.	225	—
— bi-mastoïdien.	170	—
— mento-bregmatique	278	—

Face ovale allongée. Tête inclinée en avant. Cou court, 43 centimètres de tour, sans cicatrices ni ganglions.

Corps thyroïde peu développé, lobe gauche plus volumineux que le droit. Cartilage thyroïde saillant. Cyphose cervico-dorsale.

Thorax : plus d'un mètre de tour sous les aisselles, aplati dans le sens antéro-latéral. Cartilages hypertrophiés, ossifiés, bombés; gouttière chondro-sternale. Côtes volumineuses. Sternum très oblique en bas et en avant; appendice xiphoïde massif, saillant.

Respiration absolument diaphragmatique.

Mains gigantesques, courtaudes, en battoirs ; doigts en boudins.

Circonférence de la main au niveau de la tête des métacarpiens.	240 à dr. 235 à g.
Longueur de la main (poignet à extrémité du médius).	212
Longueur de la paume (du poignet au pli de la base du médius).	120
Largeur de la paume à sa partie moyenne.	110 à dr. 107 à g.
Circonférence de la 2e phalange du pouce. .	90
— de la 1re — — . .	85
— de la 1re — de l'annul. .	78 à dr. 75 à g.
Longueur du médius.	95
— de l'annulaire.	90 à dr. 93 à g.
Ecartement maximum de la main (du pouce à l'auriculaire).	260 à dr. 255 à g.

Doigts aplatis dans le sens antéro-postérieur, renflés au niveau de l'articulation de la première avec la deuxième phalange ; crépitation dans les articulations et les gaines tendineuses. Phalan-

Digitized by Google

gettes en hyperextension. Ankylose de la deuxième et de la troisième phalange à l'annulaire et au médius. Ongles petits ; ils semblent trop courts, sont devenus friables, striés longitudinalement. Les mains ne peuvent se fermer complètement et ne se mettent qu'en crochet.

Pieds énormes, camards, non déformés ; ils portent à plat sur toute la surface plantaire.

Largeur du pied à la naissance des orteils.	112 à dr.	109 à g.
Longueur du pied.	275 à dr.	272 à g.
Circonférence du gros orteil..	120 à dr.	125 à g.
— du cou-de-pied passant par le talon..	40 à dr.	39,5 à g.
Poignet, circonférence.	19 à dr.	19,5 à g.
Rotules.	65 à dr.	67 à g.

Les membres ne participent pas à l'hypertrophie des extrémités.

Muscles atrophiés, surtout les fléchisseurs. Pas de paralysie, mais impuissance motrice notable datant de trois ans, qui fut précédée de crampes très pénibles, surtout dans la jambe droite ; les crampes ont disparu depuis quelques mois. Excitabilité électrique diminuée.

Réflexes intacts.

Peau épaisse, de couleur normale ; plis très profonds, bourrelets énormes. Molluscums dans la région interscapulaire et à la face interne du bras droit.

Sensibilité cutanée normale.

Température axillaire 36°,5, dans la paume de la main 36°,2.

Cœur : palpitations, sensation de plénitude dans la région précordiale ; la matité va jusqu'au septième espace et dépasse le bord droit du sternum ; souffle systolique à la pointe, maximum au foyer pulmonaire.

Jamais d'œdème. Varices de la saphène à droite. Pas d'hémorroïdes.

Rien à l'appareil digestif.

Digitized by Google

Ni polyurie, ni polyphagie, ni polydipsie. Beaucoup d'albumine.

Seins et mamelons augmentés de volume. Verge très volumineuse, phimosis ; testicules normaux. Etat psychique indemne.

M. Gauthier estime qu'il y a, dans les parties hypertrophiées outre un accroissement en largeur, un allongemement réel.

Le côté gauche de la face est plus développé que le droit ; aux membres, c'est en général l'inverse.

M. Gauthier assimile les lésions des articulations des doigts à l'arthrite sèche, sénile. Il pense que l'hyperextension des phalangettes est due à l'hyperextension des fléchisseurs. Il estime que le malade a passé d'abord par une phase d'éréthisme embrassant les périodes de développement et d'état de la maladie et qu'il est arrivé maintenant à la période cachectique.

M. Gauthier termine son observation par l'examen des théories pathogéniques et expose quelques idées personnelles.

Observation X (Claus [1])

Colette V..., née à Ruysselède en 1825.

Son grand-père paternel était alcoolique. Sa grand'mère maternelle est morte en état de démence. La mère morte, à soixante-quatorze ans, était rhumatisante, eut des accouchements laborieux, fut atteinte, à soixante-douze ans, d'apoplexie, et resta démente jusqu'à sa mort. Son père, sobre, grand travailleur, mourut d'une affection de poitrine à soixante-quatre ans. Trois frères sont morts, l'un de rougeole, l'autre probablement de bronchite capillaire, le troisième s'est noyé par accident ; ce dernier eut treize enfants, dont un était épileptique et mourut dans un accès. Elle a encore un frère, âgé de soixante-un ans, bien portant et une sœur atteinte d'affection cardiaque suite de rhumatisme.

Colette V.... a eu la rougeole dans son enfance. Pas de convul-

[1] Nous remercions vivement M. le Dr Claus d'avoir bien voulu nous communiquer son intéressante observation.

Digitized by Google

sions. Réglée à dix-sept ans, régulièrement pendant un an. A dix-huit ans, elle fut atteinte d'une maladie nerveuse, de chorée probablement, qui dura un an et s'accompagna d'aménorrhée. Elle n'eut pas de pertes blanches. A dix-neuf ans les règles revinrent et restèrent très régulières jusqu'à quarante ans, époque à laquelle la malade contracta la fièvre typhoïde. A vingt-sept ans, bronchite assez intense. A trente-cinq ans, herpès zoster. La fièvre typhoïde fut grave, délire pendant quatre semaines, convalescence de plus d'une année. Depuis lors, ménopause complète. Les cheveux, de très noirs devinrent gris; ils sont encore très fournis. A quarante-deux ans, affection eczémateuse généralisée, et de temps à autres douleurs rhumatoïdes dans différentes parties du corps. En 1882, elle fut exposée pendant deux jours à une pluie intense, rentra chez elle toute trempée, toute refroidie et fut prise, dit-elle, d'un accès de fièvre chaude qui dura une huitaine de jours. Elle rapporte à cette date le début de sa maladie. Guérie de sa fièvre, elle resta complètement impotente. Ce n'est que depuis ce moment que son attention et celle de son entourage se sont portées sur le développement exagéré de ses mains. Mais M. Claus a la conviction que l'acromégalie existait depuis longtemps et qu'elle était simplement entrée dans une nouvelle période : celle de la cachexie. Immédiatement après sa fièvre typhoïde, la malade a présenté à différentes reprises le phénomène du doigt mort, et très souvent elle accusait des crampes violentes dans les mains, surtout après avoir travaillé dans les champs ou après avoir trait les vaches. Très accusés les trois ou quatre premières années qui suivirent la fièvre typhoïde, ces phénomènes ont fini peu à peu par disparaître.

Colette V..., a surtout été employée aux rudes travaux des champs. Elle y fut exposée aux intempéries du climat, à l'humidité et à bien des fatigues. Sa conduite a toujours été régulière. Elle n'a jamais abusé des boissons alcooliques. Pas de syphilis. Etat mental excellent, elle s'est aisément laissée examiner, elle ne se plaint pas de son état, n'est nullement mélancolique.

Les muscles sont mous, flasques. Pseudo-paralysie, impotence à peu près complète. Elle n'a pas plus de force dans les mains

Digitized by Google

qu'un enfant d'un an. Elle se fatigue vite, est incapable de marcher pendant cinq minutes. La tête lui retombe sur les épaules, elle paraît être trop lourde, les muscles refusant de la porter.

La langue lui pend constamment hors de la bouche. La malade est presque toujours dans un état de somnolence. Elle a eu déjà trois ou quatre fois des syncopes et c'est probablement dans une syncope, ainsi que cela arrive souvent dans cette affection, qu'elle succombera.

Lorsqu'on examine les mains, l'attention se porte immédiatement sur leur développement exagéré et sur celui des doigts formant contraste les uns et les autres avec l'état presque normal des autres segments du membre thoracique. Ce sont de gros doigts et de grosses mains larges qui terminent un membre en apparence normal ou tout au moins d'un volume qui n'a rien d'exagéré. Cet aspect clinique est tellement net qu'il a permis, ainsi que le dit Souza Leite, de faire le diagnostic à distance. Les muscles, les os, le tissu cellulo-adipeux, la peau des mains sont hypertrophiés. L'hypertrophie est surtout manifeste dans l'épaisseur et la largeur. La paume de la main est surtout épaisse, elle est capitonnée (Marie). Un semblable aspect donne la « main en battoir » ou « spade-like » des Anglais.

Les parties molles de la main ne sont pas très consistantes, la pression avec le doigt ne fait apparaître aucune marque rappelant celle de l'œdème. Les doigts, à part les deux index dont les phalanges sont un peu déviées en dehors, ont conservé leur direction normale; ils sont aussi gros à leurs bases qu'à leurs extrémités. Un peu aplatis d'avant en arrière, ils ne sont pas tout à fait cylindriques.

Main droite. — De l'interligne du poignet à l'extrémité du médius la main mesure 205 millimètres. La circonférence du pouce à l'endroit le plus gros mesure 95 millimètres.

Index phalange (circonf.),	mesure	91 mm.	Phalangette,	95 mm.
Médius	—	—	87 mm.	—	80 mm.
Annulaire	—	—	80 mm.	—	76 mm.
Petit doigt	—	—	70 mm.	—	60 mm.

Digitized by Google

La plus grande épaisseur de la main (éminence thénar) est de 5 centimètres. La partie la plus mince (creux de la main) mesure 17 millimètres. La circonférence au niveau de la tête des métacarpiens, le premier métacarpien exclu, est de 25 centimètres. La plus grande largeur de la paume est de 9 cmm,1/2. La longueur du médius à partir du premier pli palmaire est de 8 centimètres.

Les ongles sont peu développés, eu égard au volume de la main. Ils sont peu brillants. La striation longitudinale des ongles est manifeste; la striation transversale existe, mais n'est pas très accentuée. Le bord supérieur des ongles a une tendance à se recourber sur sa face externe.

ONGLES	HAUTEUR	LARGEUR
Pouce	8mm.	22mm.
Index	10mm.	17mm.
Médius	10mm.	20mm.
Annulaire	8mm.	16mm.
Petit doigt	9mm.	13mm.

Les extrémités inférieures du radius et du cubitus sont un peu hypertrophiées. Au delà, le volume du bras et de l'avant-bras est normal. L'avant-bras au-dessus du poignet mesure 16 cm. 1/2. Les veines sont normalement développées.

Le développement du membre supérieur gauche est identique à celui du côté droit.

La conformation des pieds est comparable à celle des mains. Ils sont élargis, épaissis, camards. Leur longueur est un peu augmentée. Le talon est très développé. Les sillons cutanés correspondant aux articulations des orteils avec des métatarsiens sont très accentués et séparent les parties proéminentes à la face dorsale et surtout à la face palmaire où, comme aux mains, elles forment de véritables bourrelets.

Circonférence du gros orteil : Première phalange : 11 centimètres; deuxième phalange, 12 centimètres. Circonférence passant par le cou-de-pied et le talon, 36 centimètres. La circonférence au niveau des malléoles est de 30 centimètres. Ongle du gros or-

Digitized by Google

teil, hauteur, 13 millimètres ; largeur, 25 millimètres. La circonférence de la jambe au-dessus des malléoles est de 23 centimètres.

Si les pieds et les mains de la malade présentent un développement remarquable, la *tête* complète le tableau de l'acromégalie d'une façon tout à fait caractéristique. L'hypertrophie du *crâne* est peu apparente.

Diamètre de la racine du nez à la protubérance

	occipitale.	175	millimètres.
—	bipariétal.	135	—
—	de la glabelle à l'occiput. . .	180	—
—	mento-occipital.	245	—

La *face* dans son ensemble revêt la forme d'un ovale, elle est surtout augmentée dans le sens de la longueur. Le front est bas et repose sur des saillies orbitaires proéminentes. Il mesure 4 centimètres et 1/2 depuis la racine du nez jusqu'à l'implantation des cheveux.

Les pupilles sont normales. Les yeux mesurent chacun, de l'angle externe à l'angle interne, 28 millimètres. La distance entre les deux yeux (angles internes) est de 30 millimètres. Entre les angles externes, elle est de 130 millimètres. La vue est excellente.

Les paupières sont épaisses, elles présentent chacune, surtout l'inférieure une poche assez volumineuse.

Le nez est grand, gros. La plus grande largeur est de 41 millimètres. La longueur de la racine à la pointe est de 60 millimètres. L'odorat est mauvais.

L'oreille gauche à 70 millimètres de haut sur 40 millimètres de large. L'oreille droite a 60 millimètres de haut sur 32 millimètres de large. L'ouïe est bonne.

Les joues sont flasques et aplaties, faisant ressortir la saillie de pommettes.

Les lèvres fortement hypertrophiées, surtout l'inférieure qui est pendante comme une véritable lippe, sont d'ordinaire entr'ouvertes et montrent une langue de forme normale, mais volu-

Digitized by Google

mineuse, augmentée dans toutes ses dimensions. Elle est large de 80 millimètres Elle présente des incisures multiples et profondes. Vers la partie moyenne du bord droit il existe un angiome, petite tumeur bleuâtre de la dimension d'un gros pois. Cette épaisseur de la langue explique suffisamment l'embarras de la parole qu'on constate chez la malade.

Le maxillaire supérieur est peu hypertrophié; l'angle du maxillaire inférieur au lieu d'être droit est obtus, se rapproche de ce qu'il a été pendant l'enfance. Cette inégalité de développement explique le prognathisme qu'on constate chez la malade et qui se présente dans beaucoup de cas d'acromégalie.

Le menton est massif comme tout le maxillaire inférieur qui mesure 27 centimètres d'un angle à l'autre. Il descend bien bas, il va, comme le dit M. Verstraeten, à la rencontre de la pièce supérieure du sternum.

La voûte palatine porte un sillon médian très profond, suite de l'hypertrophie de la muqueuse. La luette est fortement augmentée en volume, surtout en largeur.

Vers l'âge de quarante-un ans, elle a commencé à perdre ses dents; au bout de quatre années la perte des dents fut complète. La malade n'a ressenti de ce chef aucune douleur.

La voix est gutturale, dure, forte, le larynx est augmenté de volume, le cartilage thyroïde est saillant. Le périmètre du cou est de 40 centimètres. Les muscles trapèzes produisent une forte saillie. Il n'y a pas de ganglions lymphatiques au cou. La peau y est normale. La tête appuie sur la droite, la colonne cervicale étant déviée avec convexité à gauche. Le corps thyroïde paraît être normal. Il existe une voussure très notable de la partie supérieure de la colonne vertébrale (cyphose cervicale inférieure et dorsale supérieure) un peu de lordose compensatrice avec ventre légèrement proéminent.

Le sternum est large en haut. L'appendice xiphoïde est légèrement porté en arrière, les côtes paraissent normales. Il n'y a pas de matité spéciale au niveau du manubrium. Les clavicules sont grosses, les extrémités élargies.

Digitized by Google

La respiration est thoracique inférieure et surtout abdominale. Il y a vingt respirations par minute.

Depuis sa fièvre typhoïde, la malade n'a plus été réglée. Elle n'a jamais eu de forts désirs vénériens. A vingt ans, elle a eu l'intention de se faire religieuse; des motifs de famille l'ont empêchée de suivre cette idée.

Dans sa jeunesse et surtout après la fièvre typhoïde, elle a eu des céphalées très fortes qui n'ont cessé que depuis deux ans. Son appétit fut toujours très bon, exagéré même depuis sa fièvre typhoïde car à peine eût-elle fini de manger qu'elle aurait déjà pu recommencer, dit elle. La soif a toujours été très intense. Le cœur est légèrement hypertrophié; il y a 80 pulsations par minute. La température axillaire est de 36°,8. Celle de la main 36°. A la paume de la main elle se trompe environ de 1 centimètre, au dos de la main elle rapporte exactement la sensation au point excité. Il ne paraît pas y avoir de retard dans la transmission de l'impression. La sensibilité thermique est normale.

Esthésiomètre. — A la pulpe, à la face palmaire des doigts, de même qu'à la paume de la main, il faut un écart à peu près double de celui qu'il faut normalement. Le bras, l'avant-bras et la face dorsale des mains examinés à ce point de vue sont normaux. Aux pieds on observe les mêmes phénomènes. Depuis l'âge de quarante et un ans, elle accuse des transpirations abondantes et jusqu'il y a deux ou trois ans une polyurie manifeste. Il n'y a ni albumine, ni sucre dans les urines.

La sensibilité faradique cutanée est diminuée. Cette diminution est surtout sensible à la paume de la main, il faut que le chariot soit placé au n° 3 pour que le courant électrique soit perçu, au dos de la main il est perçu déjà au n° 6. Cette différence correspond à celle qui a été constatée à l'esthésiomètre. La résistance électrique du corps a paru être normale.

Le réflexe du genou qui, il y a quelques semaines, réagisssait d'une façon normale est maintenant complètement aboli.

« Une première question qui se pose, dit M. Claus, est celle du début de l'affection. Ainsi que nous l'avons rapporté plus haut,

Digitized by Google

d'après notre malade, l'affection remonterait à peine à environ 8 ans. Nous avons fait connaître notre avis à ce sujet.

D'après nous, la maladie date depuis la fièvre typhoïde que, dans l'espèce, nous considérons comme une des causes occasionnelles. Depuis cette époque, la malade a accusé de la polyurie, de la boulimie, une soif très intense, des transpirations abondantes, des céphalées très vives, des douleurs rhumatoïdes. Les règles furent supprimées. L'aménorrée, d'après les Drs Guinon, Marie et Verstraeten, est un des symptômes les plus remarquables de l'affection. Notons encore les crampes très vives dans les mains, une affection eczémateuse généralisée, des palpitations cardiaques et nous aurons constaté les principaux symptômes du début de l'acromégalie.

« Mais si dans l'espèce nous attribuons à la fièvre typhoïde un rôle prédominant dans l'étiologie de cette maladie, nous accordons une certaine part aussi à la prédisposition nerveuse de notre malade. La grand'mère et la mère sont mortes en état de démence. Le grand-père paternel fut un alcoolique. Un enfant de son frère est mort dans un état de mal épileptique. Colette V., elle-même eut une chorée vers l'âge de dix-huit ans. Ajoutons que son travail fut rude, qu'elle fut constamment exposée aux intempéries de notre climat, au froid et à l'humidité et l'on comprendra facilement qu'une fièvre typhoïde grave peut avoir été dans ces conditions le point de départ d'une affection qui révèle des troubles de toutes les fonctions de l'économie et que l'on peut considérer comme une trophonévrose généralisée. »

M. le Dr Claus rappelle ensuite les théories de Freund et de Klebs et la définition nosologique donnée par Marie.

Au point de vue du traitement, il a conseillé la liqueur de Fowler, une bonne hygiène et un régime très substantiel.

Observation XI (Schwartz)

Le Dr Ed. Schwartz présente un malade atteint d'acromégalie.

M. S., employé d'octroi, cinquante et un ans, est né de parents

Digitized by Google

sains. Père, grand et robuste, sans anomalies. Le malade aurait toujours eu des mains d'un volume frappant ; depuis un an et demi ou deux ans, il est survenu une telle hypertrophie de la face que les personnes très amies du malade ne le reconnaissent plus. Pas de syphilis. Usage modéré de l'alcool. Fort fumeur. Fonctions sexuelles normales. Toujours appétit singulièrement développé et soif vive. Cet homme qui a aujourd'hui de l'embonpoint a été autrefois plus corpulent. Il y a quatre ans environ, il fut pris de troubles respiratoires (surtout dans ses fréquents voyages) et d'insomnie sans motif, troubles qui les premiers amenèrent le malade à consulter un médecin. Dans ces derniers temps, vraisemblablement après cessation de l'usage du tabac et des boissons alcooliques, les troubles respiratoires ont cessé, l'insomnie a également disparu, de sorte que présentement le malade se sent très bien, et le visage déformé, épaissi est son seul objet de souci. Etat psychique toujours normal, en ce moment parfait au point de vue fonctionnel. L'attitude du malade est voûtée, tête inclinée en avant ; poids 250 livres ; taille, 174 centimètres. La tête offre à première vue un aspect très singulier. Circonférence du crâne très grande : 610 millimètres (normalement 500), diamètre longitudinal : 202 ; longueur du maxillaire inférieur : 125 ; diamètre du menton à la protubérance occipitale : 230. Pas de tuméfaction localisée des os, ils sont partout lisses. Auparavant, le malade a toujours pu faire concorder la rangée supérieure et la rangée inférieure des dents ; maintenant, lorsqu'il essaie de les mettre au même niveau, la rangée inférieure dépasse la supérieure d'un demi centimètre en avant. La peau de la face est partout en quantité surprenante, elle est épaisse, non pâteuse toutefois, mais molle. Depuis novembre dernier, temps depuis lequel l'auteur traite le malade, ce phénomène a notablement diminué. Cou très gros, sur la pomme d'Adam 50^{cm},5, au-dessus du manubrium sternal, 54 centimètres ; au-dessus de la trachée, on ne sent rien qui rappelle une glande thyroïde. Langue régulièrement hypertrophiée dans toutes ses parties. Gosier d'une étroitesse surprenante. Il y a du catarrhe pharyngien. La main, d'un volume insolite, n'offre rien de morbide en ce qui concerne la peau. Pied relativement petit par rap-

Digitized by Google

port à la main. Rien de particulier aux organes internes, à part un faible élargissement de la matité cardiaque. Une matité, comme celle des cas de Erb, à la partie supérieure de la région sternale (persistance du thymus?) fait bien nettement défaut. Urine 1030, sans albumine, ni sucre. Après la présentation du malade l'auteur aborde avec détails le diagnostic différentiel. Contre le myxœdème, diagnostic avec lequel le malade avait été envoyé à l'auteur, parlent l'hypertrophie osseuse, la mollesse et la mobilité de la peau, la forme ovale du visage (plus ronde dans le myxœdème). Dans l'ostéite déformante du crâne, la face a une forme presque triangulaire. D'ailleurs, cette maladie siège ordinairement aux os longs. Dans la leontiasis ossea il ne s'agit que de tuméfactions localisées des os; dans l'arthrite déformante, il s'agit essentiellement d'une affection articulaire. L'auteur, après avoir exclu les types morbides précédents, s'arrête à l'acromégalie (Pierre Marie), augmentation de volume des parties terminales du corps, gigantisme partiel. Contre le diagnostic de gigantisme général on peut invoquer, chez le malade présenté, les raisons suivantes: le rapport du pied à la taille (1 : 6, normalement) est dans notre cas 1 : 7,1 (le géant irlandais Murphy); de plus, les diamètres de la tête disporportionnées par rapport aux autres dimensions; enfin, le fait que, chez les géants, la peau, le tissu cellulaire sous-cutané et la musculature ne sont pas également intéressés. On a dernièrement décrit en Allemagne plusieurs cas de cette maladie, ce qui a amené Virchow notamment à éclaircir cette question. L'auteur rapporte en détail les diverses opinions; insiste finalement sur l'opinion de Virchow, d'après laquelle il serait certainement faux de considérer des phénomènes appartenant à une période avancée de l'évolution de la maladie comme ayant une importance déterminante dans la fixation des causes auxquelles est due la maladie. L'acromégalie survient à des époques de la vie très variables; chez quelques malades, les premiers symptômes saillants de la maladie se montrèrent à l'époque de la puberté, chez d'autres à un âge plus avancé. Dans notre cas, il s'est fait à l'âge de cinquante ans une croissance des parties molles et des os de la tête chez un homme à squelette puissant, dont les mains étaient particulièrement volumineuses et

Digitized by Google

dont la tête (à en juger par d'anciennes photographies) n'était pas petite. Très vraisemblement cette disposition était congénitale. La durée de la vie des malades affectés d'acromégalie est le plus souvent longue; il s'installe progressivement une décrépitude précoce, on a signalé parfois la mort par coma. On a signalé plusieurs fois la cécité dans des stades avancés, ce que Marie attribue à une tumeur de l'hypophyse qu'il a souvent constatée. Le malade a pris, avec de très bons résultats, semble-t-il, depuis l'automne de l'an dernier, une cuillerée à café trois fois par jour d'extrait liquide de seigle ergoté (pharmacopée brit.). L'auteur fut amené à employer ce remède par la constatation faite à l'ophthalmoscope d'une énorme dilatation des artères. Cette dilatation artérielle a actuellement considérablement diminué. L'orateur insiste sur ce fait que ce médicament doit être administré aux hautes doses indiquées.

Observation XII (Pick)

L'existence d'un état mélancolique, de dégoût du travail et d'autres phénomènes analogues a été signalée à diverses reprises dans l'acromégalie, on n'a pas parlé jusqu'à présent de l'existence d'une psychose caractérisée; quoique depuis quelque temps la maladie attire l'attention des neurologistes et des psychiâtres. Ce fait pourrait justifier la publication d'un cas de ce genre que j'ai observé à ma clinique il y a quelques années, peu de temps après que les premières publications sur cette maladie d'une si extrême rareté eurent paru dans la littérature; cette circonstance expliquera aussi pourquoi on ne peut donner d'amples détails sur tous les points qui devraient maintenant être pris en considération.

Le 20 octobre 1887, on amena à la Clinique S... Jean, âgé de quarante-sept ans; il porte la camisole de force et est en outre attaché à la voiture avec une chaîne; toutefois ces mesures semblent motivées moins par l'agitation du malade que par son aspect inspirant la frayeur; même à la Clinique, on le regarde timidement et craintivement et il faut longtemps pour que la Clinique s'habitue à son aspect. On emprunte au bulletin médical qui l'ac-

Digitized by Google

compagne les données suivantes : Un frère du malade s'est suicidé dans un accès de folie ; lui-même, marié depuis 1863, eut 9 enfants, leur fut toujours dévoué, n'est pas buveur. En 1880 il eut, à ce qu'il paraît, à la suite de querelles, une psychose ayant duré quatre semaines que le médecin qualifie de délire de persécution. L'affection actuelle débuta le 29 septembre ; le malade se plaignit de maux de tête, resta au lit ; deux semaines environ avant son envoi à la Clinique, il fut très agité, dormait peu, barricadait les fenêtres avec des planches, construisait dans la chambre un autel devant lequel il allumait une lumière, rassemblait tous les livres de prières et contraignait les enfants, qui ne devaient pas quitter la chambre, à prier avec lui devant l'autel ; de temps à autre il sort du lit et visite toute la maison en tenant à la main un cierge allumé ; en dehors de ses enfants, il ne tolère personne autour de lui ; si on le contredit, il s'emporte, injurie l'entourage ; de temps en temps il écrit des pages entières d'une texture absurde, recherche ensuite de nouveau des ennemis dans la maison, parle ensuite tantôt de bons, tantôt de mauvais esprits qui l'environnent.

L'observation ne dit rien de l'état somatique du malade.

État actuel. — Ce qu'on remarque immédiatement chez le malade, c'est le développement démesuré du crâne, du thorax, des mains et des pieds, en sorte qu'on doit porter séance tenante le diagnostic d'acromégalie. Debout, le malade mesure 163 centimètres ; la charpente osseuse est puissante, le rachis est cyphoscoliotique, les organes génitaux sont volumineux ; système pileux fortement développé ; souvent transpiration abondante ; diabète insipide (4 litres d'urine en 24 heures). Circonférence du crâne mesurée au niveau de l'insertion, formant une saillie bien nette du ligament de la nuque. . . . . 63 c.

Circonférence d'une oreille à l'autre par dessus le vertex. 35

Diamètre antéro-postérieur (glabelle-occiput). . . 21

— bipariétal. 15

Distance des arcades zygomatiques. 15

Largeur de la tête en avant des méats auditifs. . . 16

Diamètre maximum (menton à la protubérance occi-

Digitized by Google

pitale)	26
Hauteur de la face (menton-glabelle)	17
Largeur du front	14
Hauteur du front	10,5
Intervalle des angles externes des yeux	13,5
— — internes des yeux	4,5
Longueur du pavillon de l'oreille	8
Largeur — —	4
Dos du nez (longueur)	6,5
Largeur du nez	7 (?)
Largeur de la bouche	6
Epaisseur de la lèvre inférieure	3
Du menton à l'articulation temporo-maxillaire	18
— à l'angle de la mâchoire	15,5
D'un angle de la mâchoire à l'autre	29,5
Du menton au bord des incisives inférieures	6,5
Largeur de la langue	7,5
Tour du cou (au niveau du larynx)	46
Longueur du tronc (racine du pénis-fossette jugulaire)	60
De l'appendice xiphoïde au pubis	32
Tour de la poitrine au niveau des mamelons	113
Intervalle des mamelons	26
Longueur du sternum	25,5
— de la clavicule (distance directe)	20
— du bras (acromion-épicondyle)	39
— du radius	29,5
— du cubitus	30
— de la main entière (mesurée sur la face dorsale)	20
— du métacarpe	11,5
Tour du bras	21
— de l'avant-bras (partie moyenne)	21
— du poignet	29
— de la main	30
Largeur de la main 2 — 5	11

Digitized by Google

Largeur de la main 1 — 5.	14
Tour du métacarpe.	25
— du pouce (première articulation phalangienne).	11
— du médius.	9,5
— de l'annulaire.	7,75
— de l'auriculaire.	6,75
Longueur du médius.	12,5
Intervalle des crêtes.	31
— des épines.	30
De l'épine iliaque antéro-sup. au bord inférieur de la rotule.	53,5
Du trochanter au condyle externe.	46,5
Longueur du pied (bord interne).	29
— (bord externe).	23
Longueur du gros orteil.	8
Largeur du pied (au niveau de la saillie du gros orteil).	13
Tour de la cuisse (13 centimètres au-dessus de la rotule).	44
Tour du genou.	38,75
Circonférence maxima du mollet.	34,25
Circonférence du cou-de-pied.	27,5
— du gros orteil.	10,5

Les traits du visage sont flasques, les joues excavées, pas de différence faciale, le maxillaire inférieur dépasse en avant le supérieur de plusieurs centimètres ; la langue qui est largement et étroitement appliquée sur le plancher de la bouche est, à sa pointe qui est libre sur une longueur d'environ 2 centimètres, constamment sèche, ailleurs rouge et humide. Pas d'anomalie essentielle dans les fonctions des nerfs crâniens, notamment pas de troubles visuels ; la parole est embarrassée, la motilité et la sensibilité intacte, le phénomène du genou faible (seulement par le procédé de Jendrassik), les organes thoraciques et abdominaux n'offrent rien d'anormal.

(Suivent des détails se rapportant exclusivement à la psychose),

Digitized by Google

Le malade guérit de ses troubles mentaux et fut renvoyé de la Clinique le 10 décembre.

Interrogé sur le gigantisme de ses extrémités, le malade qui ne se regarde nullement comme extraordinaire, prétend avoir eu dès l'enfance cette puissante stature; son père était bien devenu gros, mais pas autant que lui ; sa mère aussi était grande et forte ; il en serait de même de son fils. Vers 1870 il aurait eu une affection goutteuse (rhumatisme), mais les membres auraient déjà été gros auparavant. Tout ce qu'on put apprendre sur les destinées ultérieures du malade, c'est qu'en 1889, il se suicida : fut-ce à la suite d'une récidive de sa psychose, c'est ce qu'on ignore.

Les mensurations indiquées plus haut mettaient déjà presque hors de doute le fait que chez cet homme de taille moyenne, ce fussent presque exclusivement les extrémités et la tête qui avaient subi une croissance gigantesque si extraordinaire et qu'en conséquence le diagnostic d'acromégalie parût justifié; les autres constatations parlaient aussi en faveur de l'exactitude de ce diagnostic. Aux extrémités, en particulier aux mains et aux pieds, on vit bientôt que l'hypertrophie portait non seulement sur les os, mais aussi sur les parties molles ; le poignet ne parut pas notablement augmenté de volume en proportion du métacarpe colossal; l'avant-bras et le bras dépassent bien la normale, mais restent notablement au-dessous des mensurations d'autres cas d'acromégalie. Il en est de même pour les mensurations des membres inférieurs. Au crâne nous voyons que ce sont surtout les quelette facial et tout particulièrement le maxillaire inférieur, d'une part, les parties molles de la face et notamment la lèvre inférieure, la langue et le nez, d'autre part, qui participent à l'hypertrophie; les arcades sourcilières aussi étaient remarquables; comme cela a lieu dans divers cas, les oreilles également participent au gigantisme. Au crâne on remarque surtout la proéminence osseuse de l'écaille de l'occipital, fait sur lequel, comme on le sait, l'attention n'a été attirée que dans ces derniers temps.

La cyphoscoliose, la brièveté du cou ne font pas non plus défaut ; dans l'observation il n'est rien dit de la glande thyroïde.

Digitized by Google

Le thorax, avec ses dimensions pour la plupart énormes, n'offre pas un aspect moins caractéristique.

La musculature se montre très puissante mais sans développement particulièrement anormal ; les maux de tête (douleurs articulaires il y a des années ?) et le diabète insipide, souvent observé, ne font pas non plus défaut.

Le malade ne peut donner aucune indication précise sur le début de l'affection, en sorte que dans notre cas le seul côté du diagnostic qui puisse rester incertain est le caractère non congénital de l'affection. Qu'il ne s'agisse pas là de la leontiasis ossea de Virchow, d'éléphantiasis ou de myxœdème, cela n'a pas besoin d'être démontré ; un coup d'œil sur la description de notre cas empêchera aussi de penser à l'ostéite déformante de Paget ; qu'il ne s'agisse pas là de gigantisme, c'est ce que montre non seulement la taille du malade mais encore la déformation des os du crâne caractéristique de l'acromégalie.

Si nous comparons les chiffres des mensurations dans notre cas avec ceux qu'on trouve notés dans la littérature, nous pouvons bien donner ce cas comme un des plus marqués parmi ceux qui ont été observés jusqu'à ce jour.

Mais ce qui le distingue encore des autres c'est la psychose, que, en considération de sa récidive et de celle de son frère, nous devons regarder comme héréditaire; eu égard à sa forme elle se rapproche indubitablement des cas de paranoïa hallucinatoire aiguë ; il ne serait guère possible pour le moment de démontrer une relation plus intime entre elle et l'anomalie de croissance ; toujours est-il qu'une telle coïncidence est remarquable au point de vue de la base neurotique de l'acromégalie admise par quelques-uns.

Observation XIII (Guinon)

Emma R., couturière, trente ans,

Antécédents héréditaires. — Mère atteinte de lithiase biliaire. Grand-père paternel mort fou.

Digitized by Google

Antécédents personnels, — Née à terme ; a été nouée; à marché à 3 ans, a eu jusqu'à 7 ans des troubles digestifs continuels. De 7 ans à 16 ans, a vécu à Grenoble ; a eu des accès hystériformes (boule). Sur une photographie faite à l'âge de 15 ans, on voit qu'elle est une grosse joufflue. Anémie à 17 ans. Mariée en 1885 à Paris : accouche très laborieusement d'une petite fille à terme; on la prévient qu'il faudra, à une deuxième grossesse, accoucher au septième mois.

Réglée à 15 ans, elle a eu jusqu'à son mariage des retards et des suspensions fréquents; depuis son mariage, elle les a eus au contraire tous les 15 jours ou toutes les 3 semaines.

Début de la maladie actuelle. — Elle s'aperçoit depuis 2 ans qu'elle a changé ; pour avoir des gants et des chaussures de largeur suffisante, elle est obligée de les prendre trop longs. L'alliance à l'annulaire est devenue extrêmement serrée. La face s'est allongée surtout dans sa moitié inférieure. Les dents d'en bas se projettent en avant et ne sont plus de niveau avec les dents supérieurs.

Etat actuel. — (Avril 1890).

Tête. — Crâne peu modifié. Longueur, au cordeau, de la racine du nez à la protubérance occipitale externe : 36 centimètres. Pas de saillie des sutures, ni des protubérances.

Face : énorme, l'ovale est exagérée; front bas; paroi supérieure des orbites très saillantes. Yeux un peu saillants ; rien à l'ophtalmoscope; paupières et tarses épaissis. Nez énorme; ailes et peau de la cloison épaissies, Lèvres énormes surtout l'inférieure qui est « en rebord de pot de chambre ». Menton allongé, proéminent, très volumineux ; prognathisme très accentué ; maxillaire inférieur plus épais que normalement. Apophyses zygomatiques très saillantes.

Oreilles pas très grandes, mais très épaissies.

Langue volumineuse, épaisse et large, plus épaisse que large relativement. Aucun trouble de la prononciation ni de la déglutition. Voûte palatine très étendue, très allongée d'avant en arrière, légèrement ogivale.

Mains. — Non allongées, larges et un peu camardes. Doigts élargis, aussi gros à l'extrémité qu'à la racine. Ongles petits. Cir-

Digitized by Google

conférence de la main au milieu des articulations métacarpo-pha langiennes : 20 centimètres à droite; 19 centimètres à gauche. Saillie exagérée des apophyses styloïdes du cubitus et du radius, peut-être due au rachitisme.

Rien aux bras, ni aux avant-bras.

Cou penché en avant. Cyphose cervico dorsale; saillie anormale de la septième cervicale; le menton se rapproche un peu du sternum.

Thorax. — Clavicules énormes, à courbures très accentuées; seins notablement diminués; au dessus d'eux, gibbosité antérieure qui ne paraît pas devoir être rapportée au rachitisme; pas de chapelet, pas de sternum en carène. Pas de zone mate de Erb. Pas de déviation antéro-postérieure ni latérale aux régions dorsale et lombaire du rachis. Thorax aplati transversalement, ce que la malade elle-même a remarqué.

Bassin est déformé, probablement par rachitisme; pas de mensurations.

Membres inférieurs. — Rien aux cuisses, ni aux jambes. Saillie des deux malléoles externes, augmentées aussi de volume; orteils gros et larges, surtout le premier, ce qui est dû aux os et aux tissus mous. Calcanéum très saillant, déborde notablement le tendon d'Achille en arrière très épaissi et augmenté de volume en largeur.

Plante du pied uniformément large, plus que chez une ouvrière de même âge et de même taille. Os gros; tissus épaissis, mous au toucher. Circonférence du pied au niveau des articulations métatarso-phalangiennes : 21 centimètres. Asymétrie de tout le corps; toutes les parties du côté gauche sont moins volumineuses qu'à droite. Pas d'atrophie musculaire à l'examen électrique. Résistance électrique considérable, bien au dessus de la moyenne. Un peu d'exophtalmie, mais aucun signe de maladie de Basedow. Grande impressionnabilité au froid; se fatigue facilement et alors légers élancements dans les jambes et les pieds. Jamais de douleurs la nuit.

Depuis 2 ans, céphalée continuelle diurne et nocturne, consis-

Digitized by Google

tant non en douleurs aiguës mais en lourdeur et en une sorte d'engourdissement.

Cheveux gros, rudes ; beaucoup de cheveux blancs pour son âge (sa mère était toute grise à trente-cinq ans).

Quelques plaques dysesthésiques aux deux poignets ; aucun autre trouble cutané.

Ouïe, odorat, goût conservés.

La voix a baissé et est devenue plus faible. Elle ne peut plus crier à très haute voix.

Rien aux organes digestifs. Ni boulimie, ni polyphagie.

Organes urinaires normaux. Pas de polyurie ; pas d'albumine, ni de sucre. La peptonurie n'a pas été recherchée.

Les règles ont persisté mais sont irrégulières.

Cœur peut-être un peu gros, mais il n'y a pas d'hypertrophie caractérisée. Pas de bruits anormaux ; battements réguliers.

Taille petite : 1 mètre 57 centimètres, nullement en rapport avec la face énorme et les grosses extrémités.

Force plutôt diminuée : au dynamomètre, 25 des deux côtés.

Réflexes rotuliens forts, de même que les réflexes tendineux de l'avant-bras et du coude.

Elle est nettement hystérique : ovarie gauche, point douloureux xiphoïdien, dysesthésie aux deux poignets, petites attaques de nerfs.

Caractère sombre, triste, presque hypocondriaque.

Ce n'est pas de l'ostéo-arthropathie hypertrophiante, dit M. Guinon ; il n'y a d'ailleurs aucune affection broncho-pulmonaire. Le rachitisme n'explique pas les déformations actuelles et récentes.

Est-ce simplement une femme à grosse face, à mains et à pieds gros? Mais ces phénomènes ont débuté à vingt-neuf ans, sans cause appréciable, à un âge où le développement du squelette est presque terminé ou peu s'en faut.

Quoique l'état des mains et la persistance des règles prêtent à la critique, on peut penser que les phénomènes ne sont pas arrivés à leur complet développement. L'hystérie préexistait à l'acromégalie ; il ne semble donc y avoir entre ces deux affections aucun rapport de cause à effet.

Digitized by Google

Observation XIV (Surmont)

Observation prise en 1889. — Alphonsine Prev.. , dix-huit ans et demi.

Antécédents héréditaires. — Affections nerveuses fréquentes ; apoplexie (grand-père paternel et tante).

Délire des persécutions (oncle).

Mère strabique. Chez trois frères ou sœurs : méningite, malformations diverses (strabisme, imperforation de l'œsophage).

Antécédents personnels. — Fluxion de poitrine à un an, puis rougeole.

Restée petite jusqu'à quatorze ans.

A eu ses règles une seule fois ; elles se sont supprimées définitivement après qu'elle eut une fois couru pieds nus sur des dalles de pierre. A commencé depuis cette époque à grandir, à avoir un fort appétit, à ressentir des douleurs vagues dans les membres. Depuis dix-huit mois, céphalalgie violente, opiniâtre, avec état nauséeux, améliorée parfois par le sommeil. Depuis huit mois, l'acuité visuelle baisse ; elle a actuellement peine à se conduire.

Etat actuel. — Aspect massif; développement exagéré des mains, des pieds, de la face. Taille, $1^m,68$; bien supérieure à la taille moyenne de la famille. Envergure, $1^m,83$.

Tête. — M. Surmont compare les mensurations avec celles de Verstraeten faites sur cinq femmes normales. Ces mensurations mettent en évidence l'allongement de la face et font voir qu'il tient en grande partie à l'hypertrophie du maxillaire inférieur.

Nez élargi, étalé. Joues plates. Lèvres épaissies, l'inférieure surtout, qui est légèrement renversée en dehors. Paupières un peu tombantes par suite de l'allongement du tarse. Physionomie indifférente, sans expression. Fonctions psychiques intactes.

Oreilles grandes, sans exagération, mais très épaissies, surtout la gauche. Langue grosse, large, mais moins que dans beaucoup de cas d'acromégalie.

Membre supérieur. — Hypertrophie évidente de la main, por-

Digitized by Google

tant plus sur la largeur que sur les autres dimensions. Fait particulier : l'annulaire, à gauche, a presque la même longueur que le médius ; à droite, il y a la différence habituelle. Peau pigmentée en brun sur la face dorsale de la main et du poignet; elle est épaissie, d'où plis permanents accentués à hauteur de la face postérieure de l'articulation radio-carpienne. Les avant-bras n'ont pas les dimensions exagérées des mains.

Force dynamométrique égale à la moyenne à droite, un peu inférieure à gauche.

Membres inférieurs. — Pieds très larges. La malade est obligée de commander ses souliers sur mesure. L'hypertrophie porte sur tous les tissus.

Aspect général. — Tête penchée en avant ; cou gros, court, 40 centimètres de circonférence ; une dizaine de grains de mollus-cum. Pas de saillie du cartilage thyroïde, ni de la glande thyroïde.

Poitrine large ; dos voûté. Pas d'hypertrophie notable des clavicules, pas de projection du sternum en avant. Seins de développement moyen, mamelon non hypertrophié. Pas de matité rétro-sternale de Erb.

Rien à l'appareil digestif. L'appétit autrefois exagéré est redevenu normal ; digestion physiologique.

Rien au cœur, ni aux poumons.

Urines normales.

Règles supprimées depuis quatorze ans ; appétit sexuel nul.

Aucune altération des sensibilités générale et spéciale, sauf la voix et la vue.

Voix grave, un peu enrouée, masculine.

Du côté des *yeux* (examen fait par M. de Lapersonne), on trouve :

Œil droit. — Papille d'un blanc chatoyant avec petite excavation centrale ; son bord supéro interne (image ophtalmoscopique) est encore légèrement diffus. Dans sa partie interne elle est traversée par trois veines volumineuses et légèrement tortueuses ; deux petits vaisseaux accompagnent la veine; on ne trouve pas

Digitized by Google

de vaisseaux ailleurs, même à un fort grossissement. Pas de lésions du côté de la macula, ni à la périphérie.

Œil gauche. — La papille est moins blanche, les bords en sont légèrement diffus, surtout en haut et en bas, où la papille semble se prolonger au niveau des vaisseaux par suite de l'existence d'un peu d'œdème rétinien. En outre des vaisseaux principaux il existe encore un peu de vascularisation propre de la papille, surtout à un fort grossissement. Rien d'anormal à la macula, ni à la périphérie.

En résumé, le processus qui conduit la malade à la cécité est celui de la névrite optique avec stase telle qu'on l'observe dans les inflammations du nerf d'origine intra-crânienne.

Depuis janvier 1890, la cécité est presque complète, la vue est réduite à la perception lumineuse. La courbure cyphotique s'est exagérée.

La malade devient mélancolique et chagrine.

MENSURATIONS

	MOYENNE	ALPH. PREV.
Diamètre mento-occipital.	21c.07	24c.08
— de la glabelle à l'occiput.	18,01	18,05
— de la racine du nez à la protub. occip.	16,74	19
— entre les deux apophyses mastoïdes .	12,27	12,05
Longueur de la racine des cheveux au menton .	17,36	19
— — à la racine du nez	5,98	6
Longueur de la racine du nez au bout du nez .	5.14	5,30
— de la partie inférieure du vomer au menton.	5.09	7,35
Ouverture de la bouche, distance des angles au compas.	5,02	5,05
Lèvre inférieure, hauteur du bout rosé . . .	0,86	1,02
— supérieure — . . .	0,75	1
Largeur de la langue	4,32	5,02
Pourtour de la mâchoire inférieure entre les deux angles . . . . . , . . .	21,86	24
Largeur de la base du nez	3,42	4,01

Digitized by Google

MEMBRE SUPÉRIEUR

	MOYENNE D.	MOYENNE G.	ALPH. D.	PREV. G.
Circ. de la main à la tête des métacarpiens	18,42	18,18	24,5	24
Longueur de l'interligne du poignet à l'extrémité du médius . . .	17,44	17,39	21	22
Longueur de la paume : de l'interligne du poignet au pli de la base du médius.	9,84	9,84	11,5	12
Circonférence de la paume à sa partie moyenne			24,6	24,5
Circonférence de la deuxième phalange du pouce	5,86	5,09	8,4	8,5
Circonférence de la première phalange du pouce	6,02	6,18	8	8,2
Circonférence de la troisième phalange de l'index.	4,96	4,84	6,5	6,3
Circonférence de la première phalange de l'annulaire	5,93	5,91	7,3	7
Longueur du médius à partir du pli palmaire	7,06	7,06	9,5	10
Longueur de l'annulaire. . . .	7,23	7,18	9	9,4
Circonférence du poignet au-dessous des extrémités osseuses . . .	15,06	15,58	19,4	20
Circonférence du poignet au-dessus des extrémités osseuses . . .	23.32	23,01	28,5	29,5
Longueur du cubitus : du sommet de l'olécrâne au sommet de l'apophyse styloïde	24	23,96	29	29
Force dynamométrique (dynamomètre Mathieu)	43,8	45,6	44	38

Digitized by Google

MEMBRE INFÉRIEUR

	MOYENNE D.	MOYENNE G.	ALPH. D.	PREV G.
Circonférence du pied à la naissance des orteils.			26,2	25
Longueur du pied non posé par terre, soulevé	22,67	22,39	26,5	26,5
Circonférence du gros orteil (articulation)	8,04	8,06	11	11
Circonférence du gros orteil (en son milieu)	4,98	5,02	7	7
Circ. du cou-de-pied passant par le talon	28,98	28,98	35,6	36,15
Circonférence du mollet. . . .	33,54	33,54	38	38
Longueur du tibia (surface articulaire, malléole interne) . . .	36,11	36,11	43	43
Circonférence du cou.	31		40	
Taille.	157,01		168	
Envergure des bras étendus horizontalement	160		183	
Poids en kilos.	55,05		88	
Age.	26 ans 9 m.		18 ans 6 m.	

Deux traits, dit M. Surmont, individualisent l'observation : début précoce de l'affection, accroissement total du corps. Ce second fait ne serait qu'une conséquence du premier. « On conçoit que l'incitation ostéogénique qui, somme toute, est la caractéristique de la maladie de Marie, se manifestant chez un sujet dont le squelette est encore en voie de formation, comme une enfant de quatorze ans, amène l'accroissement exagéré d'un nombre d'os plus considérable que dans les cas où, débutant plus tard, elle évolue dans un organisme dont le développement osseux est achevé ou près de l'être. De plus, dans ces conditions et à cause de leur allongement même les extrémités doivent paraître moins élargies.»

Digitized by Google

La cécité rapide s'explique par le développement exagéré, plus rapide aussi à cause du jeune âge, du corps pituitaire.

M. Marie qui a eu connaissance de l'observation et des photographies de la malade, admet ces explications et voit là un fait d'acromégalie atypique.

M. Surmont tire de son travail les conclusions suivantes :

1° L'acromégalie peut avoir un début précoce ;

2° Dans ces cas, l'hypertrophie, quoique toujours prépondérante aux extrémités, y est moins étroitement cantonnée ;

3° L'affection paraît revêtir alors une marche plus rapide.

Nous allons relater maintenant les observations que nous avons rangées dans la seconde catégorie.

Observation XV (André Petit).

A la suite de la présentation de M. Pinel-Maisonneuve à la Société médicale des hôpitaux, M. André Petit a communiqué l'observation suivante :

Femme d'une trentaine d'années, alsacienne, cuisinière.

Début il y a sept ou huit ans, à la suite de grands chagrins. Cuissons, démangeaisons douloureuses dans les membres, surtout la nuit, persistant encore actuellement. Face et extrémités devenues progressivement énormes. Elle a été obligée d'augmenter constamment le calibre de son dé à coudre ; le dernier est un véritable petit gobelet.

La voix est devenue plus grave. Sa vue ne semble pas s'être modifiée.

La malade a été envoyée à M. Brissaud qui doit publier l'observation.

Observation XVI (Bury).

Le Dr Bury présente le cerveau et la glande thyroïde provenant du cadavre d'une femme de vingt-trois ans. Elle avait perdu ses

Digitized by Google

forces et souffrait de violents maux de tête depuis trois ans, et dix-huit mois avant sa mort, sa vue commença à faiblir. Quand elle fut reçue dans le service du Dr Ross, on observa les symptômes suivants : saillie considérable des arcades orbitaires, front bas, fuyant ; hypertrophie du nez, des lèvres, de la langue et du corps du maxillaire inférieur. Voix grave, peu claire et monotone ; parole lente et calculée. Lobe droit thyroïdien plus proéminent. Mains, pieds et doigts considérablement agrandis, l'accroissement étant surtout marqué en largeur et en épaisseur. Cyphose et légère scoliose des vertèbres cervicales et des vertèbres dorsales supérieures. L'abdomen est agrandi et ses parois sont épaissies. Muscles des membres mous et flasques mais sans paralysie. A l'exception de maux de tête violents, lancinants, dans la tempe droite, il n'y a pas de troubles sensitifs. Réflexes normaux. Tact, odorat et ouïe indemnes. Cécité presque complète à gauche, hémianopsie temporale à droite. Sucre dans l'urine et mort dans le coma. A l'autopsie, volumineuse tumeur pulpeuse à la base du cerveau, agrandissant la cavité de la selle turcique et s'étendant du chiasma optique (très comprimé, ainsi que les bandelettes optiques) au cervelet. Au microscope, elle a la structure du gliome. Chaque lobe thyroïdien est hypertrophié et renferme un kyste. Une masse de tissu est pendante et fixée à la partie antérieure du péricarde, elle simule des portions de thymus persistant, mais au microscope elle n'offre que des cellules graisseuses. Cœur et foie hypertrophiés. L'utérus était infantile ; il y avait de petits kystes dans chaque ovaire. Le Dr Bury passe en revue l'histoire clinique et l'anatomie pathologique de l'acromégalie et discute ses affinités. Il dit qu'il est remarquable que tant dans le crétinisme que dans l'acromégalie le corps thyroïde soit ou malade, ou atrophié. La persistance du thymus, l'hypertrophie ou la dégénérescence néoplasique du corps pituitaire sont des traits moins constants de l'acromégalie. Toutefois, il est significatif que le lobe antérieur de la portion glandulaire du corps pituitaire se développe aux dépens de la cavité buccale et que dans l'acromégalie, les parties postérieures de la bouche, en particulier le palais, les amygdales et la luette, subissent une augmentation de volume inusité.

Digitized by Google

Le Dr *Hutton* exprime l'avis qu'il était impossible de distinguer entre les symptômes dus à la maladie elle-même et ceux qui dépendent de la tumeur cérébrale, et qu'en l'absence d'examen *post mortem* des os, il n'est pas sûr de conclure que ce cas était simplement un cas d'acromégalie.

Observation XVII (Stephen Paget).

Homme âgé de quarante-deux ans, chez qui la maladie est en cours depuis dix ans. Allongement extrême de la face avec hypertrophie des os de la face, en particulier de la mâchoire inférieure. Mains et pieds très agrandis. Le malade a perdu 6 centimètres de sa taille par suite de la déformation prononcée du rachis. Thyroïde hypertrophiée. Voix enrouée et gutturale. Perte des forces.

Le *Mercredi médical* indique en outre que la vue est mauvaise, qu'il y a des tumeurs de molluscum sur le tronc, et des ostéophytes au niveau des genoux.

Observation XVIII (Graham).

Les deux cas d'acromégalie décrits par Graham offrent tous deux une hypertrophie considérable des os de la face et des extrémités ; la face était elliptique, les os malaires étaient proéminents, les lèvres épaissies, l'inférieure plus que la supérieure ; main et poignet grossis, l'hypertrophie des os de la main s'accompagnait d'allongement et d'un épaississement du tissu conjonctif autour de ces os ; la peau, d'une façon générale, n'était pas épaissie. Les malades étaient atteints de faiblesse croissante sans troubles dans leurs fonctions cérébrales. Tous deux se plaignaient de maux de tête ; chez l'un d'eux, il survint de la cécité ; l'autre avait de l'albumine dans l'urine ; tous deux étaient atteints de cyphose et de lordose du rachis.

Digitized by Google

Observation XIX (Rolleston).

Le Dr Rolleston présente, de la part du Dr Kanthack, un homme atteint d'acromégalie. Il est âgé de trente-neuf ans, est né en Wesphalie. Depuis son enfance il a d'énormes dimensions et il n'y a pas eu dans sa vie de période dans laquelle il ait remarqué une rapidité inusitée de la croissance. Son développement musculaire est très considérable et il peut assez facilement soulever un poids d'une demi-tonne. Sa taille est de 73 pouces 1/2 ; circonférence de la tête : 26 pouces 1/5 ; longueur : 9 pouces 1/5 ; largeur : 6 pouces 7/10. Circonférence du pouce : 4 pouces ; du médius, 1re phalange : 4 pouces 7/10 ; 2e phalange : 3 pouces 1/4. Corps thyroïde petit ; il n'y a pas de persistance évidente du thymus. L'urine renferme du sucre. Le Dr Rolleston donne ensuite la définition de la maladie et le diagnostic différentiel avec le myxœdème, l'ostéite et l'arthrite déformante, la leontiasis ossea et le gigantisme général.

Observation XX (Thomson)

M. Thomson rapporte le cas d'un homme soigné en 1878 à la « Royal Infirmary » d'Edimbourg, par le Dr Claud Muirhead, pour diabète sucré. Après sa mort, la relation anatomique du cas fut faite par le Dr Cunningham sous le titre « Volumineux kyste sous-arachnoïdien englobant la majeure partie du lobe pariétal du cerveau » dans le *Journal of Anatomy*, 1879. M. Thomson rapporte ce cas à l'acromégalie. Il donne un court résumé du travail de Cunningham et passe à l'examen du squelette.

Observation et examen anatomique.

Chauffeur, âgé de trente-six ans, atteint de diabète sucré. D'après le Dr Claud Muirhead, c'était un homme d'une stature colossale, à expression disgracieuse, avec des sourcils proéminents ; ses mains et ses pieds étaient énormément gros et mous, les mouvements étaient lourds et maladroits. La voix était forte, grave et

Digitized by Google

rauque. Il n'avait pas de symptômes de parésie, ni de paralysie; la vue et l'ouïe étaient intactes. La physionomie était indolente, obtuse et hébétée, entièrement privée même de tout reflet d'activité intellectuelle. Il s'irritait facilement et bien que parfois il laissât libre cours à son accès de colère, le plus souvent il le manifestait par des pleurs nerveux et de cette façon, ses accès de colère, se terminaient invariablement. Il était totalement dépourvu d'éducation. Il mourut de diabète sucré. »

Quand il fut placé dans la salle de dissection, sa stature insolite et son aspect particulier attirèrent l'attention générale.

Cet homme avait des traits hideux et repoussants. Tête et thorax particulièrement volumineux; membre grêles, bien que les mains et les pieds fussent énormes. Taille six pieds un demi-pouce.

Os très volumineux et hors de proportion avec le développement musculaire du sujet. L'hypertrophie de chaque os était uniforme et symétrique. Os du crâne remarquablement épais; arcades sourcilières très marquées, et sinus frontaux très développés. La fosse pituitaire a subi une expansion considérable par suite de l'hypertrophie du corps pituitaire.

Les muscles étaient peu développés et certainement en disproportion avec la stature énorme du corps dans lequel ils fonctionnaient.

Le cerveau pesait 50 onces 6 drachmes. Il y avait un gros kyste sous-arachnoïdien englobant la majeure partie du lobe pariétal droit, contenant un liquide séro-sanguinolent et ayant le volume d'un œuf de poule. Le corps pituitaire très hypertrophié avait quatre ou cinq fois sa grosseur habituelle. Il était extrêmement mou et pulpeux et on eut la plus grande difficulté à l'enlever entièrement de la fosse pituitaire dilatée dans laquelle il était inclus. Il était largement gros comme une noix et dépassait en haut la fosse dilatée, en sorte qu'il comprimait la base du cerveau. L'espace limité en arrière par le pont de Varole, en avant par le lobe frontal, et latéralement par le lobe temporo-sphénoïdal, représentait une cavité profonde destinée à le recevoir. L'augmentation de volume était entièrement limitée aux parties situées en avant

Digitized by Google

des tubercules mamillaires. Les pédoncules cérébraux et le pont de Varole ont réussi à résister à cet empiètement du corps pituitaire vers les parties postérieures. Par suite de l'excavation qui se produisit, les tubercules mamillaires ont été mis à l'abri sous la protubérance et ont ainsi échappé aux effets de la compression.

Les lobes frontaux qui limitent l'espace en avant, ont donné passage en avant à la pituitaire hypertrophiée et ont, en conséquence subi une perte de substance.

Sur le plancher de l'espace, le chiasma a été refoulé en avant de manière à être situé tout à fait en avant de la lamina cinerea. Le tuber cinereum et la lamina cinerea étaient très amincis et le premier était réuni par un large infundibulum au corps pituitaire. Les bandelettes optiques, le chiasma et la partie initiale des nerfs optiques étaient absolument aplatis par la pression. Les bandelettes optiques étaient immédiatement accolées au tuber cinereum et à la lamina cinerea. Le chiasma, d'autre part, était accolé à la partie antérieure de la lamina cinerea et était formé par une mince lame de substance nerveuse qui était projetée en avant, de manière à dépasser la partie initiale de la scissure longitudinale médiane. En relevant cette lamina, une ouverture circulaire qui conduisait dans le troisième ventricule fut mise à jour.

Dans le système nerveux sympathique, il y avait seulement une hypertrophie des nerfs splanchniques, plus marquée à gauche. Elle est associée à l'hypertrophie des viscères abdominaux.

A la fin de ce mémoire Cunningham accorde une importance spéciale à l'hypertrophie pituitaire jointe au volume considérable du corps, et il regarde ce cas comme le deuxième dans lequel une « hypertrophie générale progressive » a été associée à cette hypertrophie, le premier ayant été rapporté par Henrot en 1877 dans l'*Union méd. et scient. du Nord-Est.*

M. Thomson se livre ensuite à un examen approfondi du squelette; nous nous bornerons à reproduire ses conclusions.

1° Modifications particulières à l'acromégalie.

a) Agrandissement de la fosse pituitaire.

b) Hypertrophie disproportionnée des os de la face.

Conjointement avec ces modifications qui, d'après ce que nous

Digitized by Google

savons jusqu'à présent, ne se rencontrent dans aucune autre maladie, nous pouvons ajouter comme phénomènes concomitants constants et absolument caractéristiques : la dilatation des sinus aériens du crâne; l'hypertrophie uniforme de certaines parties du squelette autres que la face, à savoir celle du crâne, des clavicules, des métacarpiens et des phalanges et enfin les modifications de l'articulation temporo-maxillaire permettant une subluxation en avant de la mâchoire inférieure.

2° Modifications résultant de la tendance à la formation d'os nouveau, soit que les os conservent leur forme, soit qu'ils la perdent. On a vu ces modifications dans la forme la plus atténuée au niveau des saillies considérables des crêtes destinées aux insertions musculaires et ligamenteuses; à un degré plus avancé dans l'ossification des cartilages costaux et autres ; dans l'ossification des ligaments (glénoïdien, cotyloïdien, vertébral, etc); dans l'ossification des tendons, et dans le dépôt de substance osseuse sur les surfaces articulaires donnant naissance à des ostéophytes, à de fausses exostoses, à des ankyloses, à des altérations des surfaces articulaires, etc. Sous ces rapports, le squelette dans l'acromégalie semble se rapprocher des modifications observées dans l'ostéoarthrite et, à un moindre degré de celles qu'on rencontre dans l'ostéite déformante.

Les modifications des vertèbres survenues à la suite des incurvations ayant persisté longtemps et existant d'ordinaire dans les cas avancés d'acromégalie, sont exactement semblables à celles qu'on observe à la suite d'autres influences.

Observation XXI (Mosler)

Il s'agit en ce moment, dit M. Mosler, de trancher par de nouvelles observations la question de savoir si l'acromégalie est dans son essence une anomalie de croissance ou une maladie vraie. En considération de cette question, l'orateur croit pouvoir insister sur ce fait que le cas qu'il présente a une importance particulière. On put y constater une constitution névropathique héréditaire.

Digitized by Google

En outre, l'affection s'est développée après une cessation précoce des règles, par des paresthésies aux deux mains, surtout à l'extrémité des doigts; après un an, il survint une tuméfaction des doigts, puis une saillie des yeux avec larmoiement fréquent; plus tard, allongement du lobule de l'oreille, épaississement du nez, puis dans le cours de trois années seulement une augmentation du volume des orteils. A la présentation, tous les assistants purent se convaincre de la modification caractéristique des parties atteintes. L'observation sera publiée autre part en détail.

Observation XXII (Mosler)

M. Mosler présente un autre cas d'acromégalie au début; c'es un pharmacien, âgé de trente-neuf ans, qui depuis sa jeunesse a offert un certain degré d'exagération de la croissance des parties périphériques, doigts, mains, nez, et a souffert de troubles nerveux divers. Il y a environ cinq ou six ans, il remarqua des paresthésies incommodes dans les doigts et les mains, offrant les mêmes caractères que celles du malade présenté dernièrement et atteint d'acromégalie confirmée. Ce malade pensa tout d'abord que ces troubles venaient de ce que, comme pharmacien, il était obligé de se servir beaucoup de ses mains et de manier avec les doigts nus beaucoup de préparations irritantes. Tandis que les accès de froid, de raideur douloureuse, de fourmillements dans les doigts et les mains ne survenaient au début que pendant la nuit, plus tard ils se produisirent aussi le jour; les accès de migraine qui existaient déjà auparavant augmentèrent simultanément. En même temps, le volume des mains et du nez augmenta considérablement, d'une façon nettement constatable. Des bains de main chauds, la gymnastique, le bromure de potassium restèrent sans succès; le malade fut envoyé aux bains de mer à Wiek, puis il vint à la clinique médicale pour suivre un traitement par l'électricité. (Les particularités détaillées de ce cas intéressant seront publiées ailleurs)[1].

[1] Malgré nos recherches, nous n'avons pu trouver les deux observations précédentes, plus détaillées, annoncées par M. Mosler.

Digitized by Google

Observation XXIV (Bignami).

Dans un cas typique d'acromégalie, Bignami trouva de l'atrophie de la papille, de l'exophthalmie et un affaiblissement de quelques muscles de l'œil. Il rapporte ces affections à une hypertrophie osseuse de la base du crâne. Chez le même individu, il trouva, surtout aux mains et aux pieds, une diminution de la faculté de localisation. L'examen soigneux de la sensibilité tactile montra que, aux mains et aux pieds, le plus grand diamètre de l'aire tactile était dirigé transversalement — ce qui est l'inverse de ce que l'on observe dans les conditions normales. La raison de cela, d'après Bignami, se trouve dans le fait que dans l'acromégalie, l'accroissement des extrémités s'effectue dans le sens transversal, et est expliquée par la loi de Vierordt d'après laquelle la direction du plus grand diamètre coïncide avec la direction dans laquelle se fait l'accroissement de l'organe.

Observation XXIV (Carr White).

Comme j'assistais à l'hôpital de Londres, à une clinique de M. Trèves, j'eus la bonne fortune d'observer un cas de la maladie appelée « acromégalie ». Je recueillis les notes suivantes sur les caractères de la maladie qui étaient du reste fort bien exposés par M. Trèves.

Femme âgée de cinquante ans. La menstruation venait de s'arrêter et cette cessation avait coïncidé avec le début de sa maladie; il en est du reste invariablement ainsi. La mâchoire inférieure était considérablement élargie; quand la bouche était fermée, les dents de la mâchoire inférieure étaient projetées en avant de celles de la mâchoire supérieure d'un demi-pouce. Cet agrandissement de la mâchoire inférieure donnait à la face un aspect particulier de grossièreté. La face était bouffie en apparence et la langue élargie. Le nez était accru en grosseur; dans ces cas les cartilages

Digitized by Google

du nez sont fréquemment hypertrophiés et quelquefois ossifiés, la même chose se produisant pour l'aile du nez. Les mains étaient presque doubles de leur volume normal, mais non déformées. Les cheveux, la peau et le système musculaire étaient normaux. Intelligence intacte.

La maladie survient entre trente-cinq et cinquante-cinq ans. Toutes les modifications sont symétriques. Dans presque tous les cas rapportés, il y a quelque hypertrophie thyroïdienne. Les pieds sont souvent augmentés de volume ainsi que les mains, mais, dans ce cas, il n'y a pas agrandissement des pieds. Les clavicules, côtes et rotules sont aussi un peu augmentées de volume. La maladie est beaucoup plus commune chez les femmes. Pensant que le cas est d'un grand intérêt et qu'on n'en a jamais vu de semblable à Edimbourg je vous envoie ces quelques notes.

Observation [1] XXV (Shaposhnikoff)

Femme de trente-quatre ans. Tour de la tête et du maxillaire inférieur agrandi, face plus volumineuse. Clavicules plus épaisses et plus longues. Bras et avant-bras non modifiés. Mains et doigts larges (Il n'est rien dit du bassin). Cuisses et jambes non modifiées. Aux pieds, mêmes modifications qu'aux mains. Ongles un peu plus larges; la peau forme des bourrelets sur divers points. Nez, oreilles plus grands; cartilages de l'oreille épaissis. On ne sent pas la thyroïde; pas de matité au niveau du manubrium sternal. (On ne dit rien du cœur ni des poumons). Menstruation normale; six accouchements. Autres symptômes : maux de tête, douleurs dans les jambes et les mains ; ouïe diminuée du côté droit. (Ni le poids ni la taille ne sont indiqués).

[1] Nous n'avons pu trouver, sur cette observation, que ces quelques lignes empruntées au tableau qui termine le mémoire du professeur Arnold.

Digitized by Google

Observation XXVI (Campbell).

Suzanne H.... âgée de cinquante ans en août 1890.

Père mort à cinquante-cinq ans de « fièvre bilieuse ». Mère vivante et bien portante. On ne trouve pas chez d'autres parents de maladie ayant quelque rapport avec notre cas.

Mariée à vingt-cinq ans, elle eut deux enfants, bien portants tous les deux. Elle n'a jamais eu de fausse couche. La malade a toujours joui d'une bonne santé, mais dans ces dix dernières années, elle a eu une bronchite qui revient tous les ans pendant l'hiver.

Histoire de l'état actuel. — Il y a sept ans, la malade remarqua que ses mains et ses pieds devenaient plus volumineux; elle qui se servait pour ses mains et ses pieds respectivement de « 6 » et de « 5 », elle a besoin maintenant de « 8 » et de « 7 ». Pendant tout ce temps elle ressentit de violentes douleurs dans les globes oculaires et derrière les oreilles. Par moment les douleurs dans les globes oculaires ont été « quelque chose d'affreux. » Elle a remarqué que la face est devenue plus grosse pendant ces deux dernières années, en particulier le nez, les lèvres, les paupières et les oreilles. Elle a eu aussi conscience de « l'accroissement » de sa langue qu'elle s'est souvent mordue dans la mastication. Sa belle-sœur dit qu'elle ne peut supporter de voir ses mains, « elles sont si vilaines. » La mère dit qu'il y a trois ans elle a eu de la peine à la reconnaître pour sa fille, tellement son aspect avait changé ; cela après une absence de quatre ans. La menstruation a cessé pendant la semaine du Jubilé et n'est jamais revenue depuis. Le mari est un homme très bien portant.

État actuel. — Os malaires proéminents. Le nez est la partie la plus exagérée ; il est large et volumineux, les os et les cartilages étant très épaissis ; les ailes sont très vastes ; le dos est large et plat, il a 1/2 pouce transversalement (comme dans le cas de Templing). La forme générale de la face est celle d'un ovoïde à grosse extrémité tournée en bas. Les apophyses mastoïdes sont

Digitized by Google

volumineuses et saillantes, la gauche étant légèrement plus grosse. La lèvre inférieure est très épaisse et volumineuse, la supérieure en apparence normale. Il y a une tuméfaction considérable (adipose ?) entre l'angle de la mâchoire et l'apophyse mastoïde des deux côtés, mais plus marquée à droite. Les oreilles sont grandes et raides, mais l'ouïe est intacte. Aux yeux, double atrophie (primitive) de la papille ; paupières supérieures grosses et raides. Le cartilage thyroïde est agrandi, mais la glande est normale. Les mains et les pieds présentent exactement les mêmes changements que dans le cas de Templing, le carpe, le tarse, le métacarpe, le métatarse ne sont pas modifiés, tandis que les phalanges sont fortement aplaties ; ici encore la symétrie est un trait frappant ; il n'y a pas d'accroissement en longueur. Autres os intacts. Viscères normaux. Système musculaire légèrement amoindri.

Intelligence. — Voix gutturale, mais il n'y a pas de lenteur de la parole. Elle estime que sa mémoire est récemment devenue défectueuse.

Phénomènes subjectifs. — Elle éprouve de fortes douleurs, toujours pendant la nuit, derrière les oreilles et au-dessus des sourcils. Elle ressent des douleurs souvent le matin aux extrémités des doigts qui deviennent alors froids et ne peuvent plus serrer. Il y a environ trois semaines (21 janvier 1890), elle eut une douleur très violente dans la main droite, douleur qui remonta dans le bras droit jusqu'à l'épaule correspondante.

Observation XXVII (Motais)

Dans la séance du 7 mai 1891 de la Société française d'ophtalmologie, M. le Dr Pinel-Maisonneuve, après avoir communiqué l'histoire de son malade, rappelait que M. Motais avait autrefois publié un cas analogue.

M. Motais mentionne les traits principaux de cette observation. Il avait remarqué, à cette époque, le développement excessif des extrémités et avait affirmé que l'affection ne se rapportait à

Digitized by Google

aucun type décrit, l'acromégalie n'étant pas connue à ce moment. Ce cas, dit M. Motais, diffère de celui de M. Pinel-Maisonneuve par le début brusque et aigu, puis par la disparition graduelle de l'exophthalmos.

M. Meyer, mentionne deux cas, l'un sans symptômes oculaires, l'autre avec hémianopsie temporale bilatérale et symptômes tabétiques [1]. Pour M. Meyer, l'atrophie optique n'a pas les caractères ophtalmoscopiques de celles dues à la névrite et s'explique par la compression du chiasma par l'hypophyse hypertrophiée.

Voici un résumé très succinct de l'observation publiée par M. Motais dans les *Annales d'Oculistique* de 1886, sous le titre : Un cas remarquable d'exophtalmos.

Mme Cat., âgée de quarante-trois ans, sans antécédents héréditaires, sauf une tante dont les traits étaient très gros, au dire de la malade. Pas de syphilis héréditaire, ni acquise. Anémie dans l'enfance et l'adolescence, néanmoins développement précoce (taille : 1m,75 à seize ans). Réglée à quatorze ans, mariée à dix-huit ans, accouche à dix-neuf ans d'un enfant à tête très volumineuse. A vingt-un ans, accouche d'une fille d'un volume normal qu'elle allaita jusqu'à quatorze mois. Les règles ne sont jamais revenues depuis ce second accouchement.

« Après le sevrage, la malade grande jusque là mais bien proportionnée, a présenté un développement exagéré de la face, des mains et des pieds, le tronc et les membres restant à peu près normaux. L'hypertrophie portait sur tous les tissus, mais principalement sur le tissu cellulaire sous-cutané et sur le derme. L'accroissement était si rapide que la malade « rejetait ses chaussures devenues trop étroites avant d'être usées. » Il dura trois ou quatre ans puis se ralentit, sans jamais cesser complètement. Aujourd'hui, le volume de la face, des pieds et des mains est monstrueux.

« Quelle est la nature de cette hypertrophie ? La teinte de la peau est bronzée et rappelle celle de la maladie d'Addison. Mais par

[1] Ce cas n'est autre, probablement, que celui relaté par M. le Dr Debierre (Observation VII).

Digitized by Google

ailleurs, sauf la suppression des règles, un peu d'anémie, des céphalalgies assez fréquentes, aucun symptôme général, ni local ne se fait remarquer. Le derme est souple et n'est atteint d'aucune lésion de sensibilité, soit pour la douleur, soit pour le tact, soit pour la température. Pas de modification des sécrétions, pas d'œdème. En somme, il nous semble impossible de faire entrer cette hypertrophie singulière dans le cadre des affections connues. »

Le 21 juillet 1885, après un malaise de quinze jours à trois semaines, Mme C., est prise de fièvre, de céphalalgie violente principalement dans la région temporo-frontale droite, puis d'un coma qui dure environ 24 heures.

Elle se réveille avec un exophthalmos de l'œil droit tellement prononcé que l'écartement des paupières suffisait pour produire la projection du globe en avant et sa luxation.

Disparition complète des symptômes cérébraux.

L'œil gauche reste d'abord indemne. Vers le 15 ou 16 août, il est atteint d'une névrite optique sans autre symptôme dans la région orbitaire. Le 3 septembre, c'est-à-dire 44 jours après le début de l'exophthalmie de l'œil droit, survient une crise semblable à la première, mais plus courte : fièvre, céphalalgie gauche coma de deux heures suivi d'un exophthalmos à gauche.

La marche est la même que pour l'exophthalmos droit. Disparition des symptômes cérébraux et de la fièvre aussitôt après la production de l'exorbitis. Diminution graduelle de celle-ci jusqu'à guérison.

M. Motais passe en revue les divers facteurs susceptibles d'être incriminés dans la production de cette exophthalmos ; aucun ne l'explique d'une façon satisfaisante.

Nous basant sur les détails qui précèdent et sur les figures du mémoire de M. Motais, nous croyons pouvoir admettre, avec M. Pinel-Maisonneuve qu'il s'agit bien là d'un cas d'acromégalie.

Nous allons donner maintenant quelques observations qui ne nous semblent pas appartenir à l'acromégalie bien

Digitized by Google

qu'elles aient été publiées sous ce titre ; c'est notre troisième catégorie d'observations.

Observation [1] XXVIII (Renner)

Un homme de quarante ans, dont les antécédents héréditaires étaient sans intérêt, pesant 57 kilogrammes et ayant une taille de 1 mètre 68, tomba malade avec des troubles prodromiques nerveux, tels que lassitude, douleurs articulaires, dysphagie et dyspnée. Lorsqu'au bout de deux ans il vint consulter le médecin, il offrait une hypertrophie des mains et des pieds qui les faisait ressembler à des pattes, et qui était due à une hypertrophie des os ; de plus les phalanges terminales étaient renflées en massue. Tandis que l'abattement augmentait et qu'il survenait des maux de tête et de l'impuissance, les parties suivantes furent en outre envahies : genou, coude, hanche, clavicule, côtes inférieures, clavicule, acromion, épine de l'omoplate, apophyses épineuses des vertèbres dorsales inférieures et des vertèbres lombaires.

Le crâne resta normal; de même on ne peut constater aucuns troubles du côté de l'intelligence et des organes des sens.

Observation XXIX (Gerhardt)

Homme de soixante-deux ans, cocher, et par suite exposé aux intempéries; alcoolique. A eu une blennorragie et la syphilis, la fièvre intermittente, des catarrhes fréquents.

Aux poumons, on trouve des signes de catarrhe bronchique.

De cocher le malade est devenu concierge et a habité alors un sous-sol. En octobre 1888 il ressentit pour la première fois des douleurs dans l'articulation tibio-tarsienne gauche. D'autres jointures

[1] Nous n'avons pu nous procurer de cette observation que cette courte analyse tirée des « Schmidt's Jahrbücher. »

Digitized by Google

furent prises, les pieds et les mains, la droite surtout. Ces douleurs ont persisté jusqu'à maintenant et s'exaspèrent beaucoup par moments. Le malade est devenu très faible, ne peut plus faire son service. Avec les douleurs, il survint de l'augmentation de volume des membres, des mains surtout, auxquelles on peut appliquer la dénomination reçue de doigts en saucissons, de pattes. Aux premières phalanges, il a poussé des touffes de poils; cette exagération de la croissance pileuse va jusqu'au tiers antérieur de l'avant-bras; elle paraît avoir quelque connexion avec les phénomènes morbides. Troisièmes phalanges épaissies. Ongles cassants, à fine striation longitudinale, à striation transversale grossière. Mains maladroites. Mêmes modifications aux pieds; les troisièmes phalanges surtout sont très épaisses; ongles malades; les articulations prennent part à l'augmentation de volume; la jambe aussi semble épaisse, massive.

Pouls fréquent, éréthisme cardiaque. Etat afébrile. Sécrétion sudorale fréquente, surtout aux membres et à la partie la plus atteinte, la main droite.

M. Gerhardt trouve une ressemblance parfaite entre son cas et ceux de Erb.

Nombreux nævi, au cou surtout.

Il y a une certaine étroitesse de la fente palpébrale.

M. Gerhardt rappelle le travail de M. Marie sur l'ostéo-arthropathie pneumique. Il faut remarquer que dans son cas il n'y a pas de prognathisme du maxillaire, pas de cyphose cervico-dorsale, pas d'hypertrophie du nez; la physionomie du malade n'a pas changé; ses doigts sont en baguettes de tambour. Les clavicules sont épaissies et rudes de même que les tibias. Tremblement marqué : légers symptômes d'atrophie musculaire à l'épaule. Rien à l'examen ophtalmoscopique. La thyroïde semble atrophiée.

A la suite de la présentation de ce malade, il y eut, à la Société, une discussion dans laquelle les médecins de la Charité exposèrent des idées relatives à l'acromégalie.

M. Frœntzel pense que, en raison de l'âge, le cas de M. Gerhardt est un cas exceptionnel. Il parle de la fille d'un de ses malades et est surpris que Marie ne range pas ce malade

Digitized by Google

parmi ceux atteints d'acromégalie. Il trouve les différences invoquées par Marie bien petites.

M. Ewald présente la thèse de M. de Souza-Leite; il croit au bien-fondé de la distinction faite par Marie entre l'ostéo-arthropathie hypertrophiante et l'acromégalie.

M. Fischer mentionne un cas d'acromégalie qu'il a vu à Breslau : gros nez, maxillaire inférieur fortement saillant.

Dans son analyse des cas de Renner et du professeur Gerhardt, M. Werther (de Dresde) estime que ces observations auraient été classées par M. Marie dans l'ostéo-arthropathie. Nous nous rangeons à cet avis. Le professeur Gerhardt indique d'ailleurs lui-même des traits, caractéristiques de l'acromégalie et qui font défaut chez le malade qui fait l'objet de son observation.

Observation XXX (Campbell)

Georges T., cinquante ans en mars 1890.

Antécédents héréditaires et personnels. — Né à Framlingham, (Suffolk) où il vécut jusqu'à l'âge de quinze ans. Puis il habita Ipswick pendant sept ans, et le reste de sa vie à Londres. Il a toujours fait le métier de tailleur à l'atelier. Sa mère mourut lorsqu'il avait deux ans (phtisie?) Le père fut tué (était très bien portant). Ni frères, ni sœurs. Grand-père maternel mort à un âge avancé. Un oncle et une tante morts l'été dernier (tous deux à l'âge de quatre-vingt-sept ans). Il ne connait pas d'autres parents.

Il a eu une fièvre rhumatismale à l'âge de onze ans. A part cette maladie, il a toujours joui d'une excellente santé jusqu'à il y a un an.

Histoire de la maladie actuelle. — Depuis douze ans environ le malade a remarqué que la face, le nez et les sourcils deviennent plus volumineux, cet état s'est accentué plus particulièrement dans ces huit dernières années. Les gens avec lesquels il travaillait avaient l'habitude de dire : « Quel gros nez a le père! » (terme favori en usage chez eux lorsqu'ils parlaient de lui ou à lui). Il

Digitized by Google

remarqua que la protubérance occipitale externe a augmenté de volume pendant ces six dernières années, son attention a été spécialement attirée sur elle par suite des douleurs qu'il y ressentait quand il était couché au lit.

La croissance des mains est venue en même temps que l'hypertrophie faciale, les pieds ne sont devenus plus gros que depuis ces quatre ou cinq dernières années. Il se servait du 8 pour ses chaussures, il lui faut maintenant du 10.

La lèvre inférieure a grossi depuis ces 5 ou 6 dernières années. Il remarque que depuis 6 ou 7 mois la langue devient plus grosse.

Etat actuel. — Le contour de la face a une forme ovale très typique à grand diamètre vertical. Développement énorme des arcades sourcilières, des os malaires et des apophyses malaires du temporal qui forment tous une ligne courbe continue. Les os du nez sont très agrandis, le dos du nez étant absolument plat et ayant environ un demi-pouce de large. Les cartilages du nez sont aussi hypertrophiés, le nez tout entier a un aspect volumineux caractéristique. Les apophyses mastoïdes ont d'énormes dimensions et proéminent à l'extérieur et en bas ; elles se continuent avec la ligne courbe supérieure très saillante qui se termine en arrière à une protubérance occipitale énorme ; celle-ci fait à la surface de l'occipital un relief d'au moins un pouce. La crête occipitale constitue une arête verticale saillante. Cuir chevelu absolument normal. Mâchoires inférieures et supérieures absolument normales en apparence (à en juger par l'histoire et l'aspect.) Oreilles : les cartilages sont épaissis et raides au toucher. La langue a un volume énorme. Elle est grossie en longueur et en largeur. Elle est souvent mordue. La consistance est normale. Yeux : la seule chose à remarquer ici, c'est que le patient a eu une paralysie de la sixième paire, à droite, qui a cédé au traitement. Cartilage thyroïde très augmenté de volume. Sternum : la crête transversale du sternum (à la jonction de la poignée et du corps) est énorme ; elle a une hauteur de 1 pouce, elle fait un relief d'un demi-pouce au-dessus du niveau du sternum, mais elle s'arrondit en dehors.

Digitized by Google

Cette crête se continue sans interruption avec le deuxième cartilage costal, en formant une ligne transversale ininterrompue. L'articulation du second cartilage costal avec la seconde côte est abrupte et saillante. Aux mains, carpe et métacarpe normaux en apparence. Les phalanges, toutefois, sont très épaissies ; l'épaississement paraît se faire dans le sens transversal et ne semble pas s'être effectué dans les autres sens — il n'y a certainement pas d'accroissement en longueur. Cet épaississement est remarquable dans sa symétrie parfaite tant dans chaque doigt en particulier que d'une main à l'autre. Pieds : tarse et métatarse normaux. Phalanges épaissies de la même manière que celles des mains. Ici encore la symétrie est nettement marquée. Pas d'accroissement en longueur. Les côtes sont normales. Clavicules normales. Omoplates : les os innominés sont normaux et n'offrent pas de signes de croissance exagérée. Autres os normaux. Voile du palais et amygdales normaux. La voix est devenue grave et gutturale depuis ces quelques dernières années. Pas d'affection organique. Artères saines. Ni albumine, ni sucre. Système musculaire nettement amoindri. Sens et intelligence intacts. Peau et tissu sous-cutané normaux, à part l'épaississement, mentionné plus haut, des oreilles, des paupières et des lèvres.

Phénomènes subjectifs. — Il a eu de fortes douleurs au-dessus des sourcils depuis ces 12 derniers mois. Elles sont terribles par moments. Elles ont cédé en partie à l'administration de l'arsenic.

La glande thyroïde est normale, et il n'y a pas de raison ici de penser que le thymus est hypertrophié.

Le malade a très mauvaise mine, on dirait à le voir, qu'il est atteint de néphrite interstitielle ou de maladie maligne à une période avancée, quoiqu'il n'y ait pas de raisons de supposer l'une ou l'autre. S'il y a quelque chose de semblable, c'est la cachexie acromégalique qu'il paraît avoir à son degré complet de développement.

Deux raisons nous portent à croire qu'il ne s'agit pas d'acromégalie dans ce cas ; c'est d'abord la date relativement tardive du début de la maladie (début à l'âge de quarante-quatre ans

Digitized by Google

environ); ensuite, l'absence d'accroissement du maxillaire inférieur chez un individu atteint d'acromégalie depuis douze ans et arrivé, comme le dit M. Campbell, à la période cachectique de la maladie.

Observation XXXI (Redmond.)

Le Dr J. Redmond lit l'observation et montre des photographies d'un cas d'acromégalie. Mademoiselle H., jeune fille âgée de dix-neuf ans, fut reçue le 25 juillet 1890 à l'hôpital « Mater misericordiæ » ; elle se plaignait d'une grande faiblesse et d'une augmentation de volume de ses mains, de ses pieds et de ses genoux. La maladie actuelle a débuté en décembre 1889 pendant l'épidémie d'influenza. La malade ne sait pas positivement si elle a été ou non atteinte de cette maladie. La première chose qui attira son attention fut l'état de ses mains et de ses pieds qui étaient grossis, douloureux et sensibles au toucher. Ses mains étaient volumineuses, ses doigts épaissis et bulbeux et les ongles légèrement convexes, Il y avait un accroissement notable de la grosseur de l'extrémité inférieure du radius et du cubitus des deux côtés.

Le dos des mains était considérablement tuméfié, mais il n'y avai pas de godet à la pression. Les genoux étaient augmentés de volume. Au-dessous des genoux, les membres inférieurs étaient uniformément grossis. Les chevilles étaient plus volumineuses et il y avait un peu d'épanchement dans la jointure. Les pieds étaient plus gros et plus épais que normalement; les orteils étaient épaissis et leurs extrémités bulbeuses. Il y avait de l'œdème du dos du pied. Urine normale. La glande thyroïde paraissait manquer et on ne put constater avec évidence la persistance du thymus. Pendant son séjour à l'hôpital, elle eut à souffrir de temps à autre de diarrhées et de douleurs dans le dos. Il y avait, entre le pouls, la température et la respiration, les rapports normaux. P. 100; T. 101°,6; R. 24. Il n'y avait pas de modifications notables dans l'état des mains.

M. le Dr A. Boyd dit avoir vu lui-même et reconnu le cas au

Digitized by Google

premier coup d'œil comme présentant cliniquement les signes physiques décrits par Saundby dans l'*Illustrated medical News*. Le médecin de la maison a attiré l'attention sur ce cas comme offrant des symptômes anormaux.

Il n'est rien dit de l'état de la face. Mais la forme bulbeuse des doigts et des orteils, l'hypertrophie des extrémités inférieures des os de l'avant-bras, l'augmentation du volume des membres inférieurs au-dessous et à partir des genoux nous paraissent indiquer non l'acromégalie, mais l'ostéo-artropathie pneumique. Et en effet un des médecins qui avaient vu la malade la compare au sujet de M. Saundby, sujet atteint d'ostéo-arthropathie.

OBSERVATIONS DIVERSES

I. Le professeur Arnold (de Heidelberg) a cherché, dans un long travail, à montrer que le cas de W. Hagner, précédemment étudié par Friedreich et par Erb, pourrait être rangé dans le cadre de l'acromégalie dont Marie l'avait rejeté. Des divers arguments invoqués par Arnold à l'appui de sa thèse, nous citerons les deux suivants : 1° le processus anatomique qui aboutit à la déformation rachidienne peut varier dans sa localisation ; on ne peut conclure d'une différence de localisation de la cyphose (lombaire chez W. Hagner) à une différence de nature de la maladie ; 2° on peut se demander si le défaut d'allongement du maxillaire inférieur doit être considéré comme une preuve qu'il ne s'agit pas là d'acromégalie, car il est possible que cet allongement dépende d'une hypertrophie de la langue, hypertrophie qui, de même que les modifications du maxillaire supérieur, peut s'installer à différentes périodes de la maladie,

La cyphose à localisation cervico-dorsale, la déformation si spéciale, par accroissement, du maxillaire inférieur, nous paraissent être des caractères objectifs fondamentaux du type morbide acromégalie. Contester leur importance, c'est remettre en question la validité même de la constitution de ce type morbide. Pour ces raisons et pour d'autres, tirées de l'examen du mémoire de

Digitized by Google

M. Arnold, nous ne pouvons nous ranger à l'avis du professeur, de Heidelberg.

II. M. Holschewnikoff (de Cronstadt) rapporte l'autopsie d'un homme de trente-neuf ans, garçon charretier, mort, semble-t-il, de tétanos. Cet homme, de taille inférieure à la moyenne, avait le teint brun, les lèvres et le nez un peu gros et épais, les pommettes et le menton saillants ; les muscles du bras faisaient encore une assez forte saillie.

Le crâne est mince, plus large en avant qu'en arrière, vascularisé.

Rien de spécial à l'apophyse.

Rien dans les centres nerveux encéphaliques.

Mains massives ressemblant à des pattes, très calleuses.

Ongles striés longitudinalement plus qu'à l'état normal.

Thyroïde un peu petite, normale extérieurement.

Thymus : on n'en voit pas de vestiges bien nets.

A la moelle : gliomatose à la région cervicale avec formation d'une cavité (syringomyélie).

Dans les nerfs périphériques des plexus cervical et brachial : atrophie des fibres nerveuses ; présence de corpuscules hyalins en dedans de la gaine de Schwann.

M. Holschewnikoff regarde ce cas comme appartenant à l'acromégalie et fait suivre le récit de cette autopsie de considérations intéressantes sur les hypertrophies d'origine nerveuse. M. Recklinghausen, dans un mémoire qui accompagne celui de M. Holschewnikoff, étudie l'acromégalie au point de vue nosologique : nous reviendrons ultérieurement sur ses idées.

Le précédent cas appartient-il à l'acromégalie ? Nous ne le pensons pas. Tout d'abord, l'absence d'hypertrophie hypophysaire éveille des doutes. Puis il n'est rien dit de l'état du rachis, du maxillaire inférieur, parties modifiées d'une façon telle dans l'acromégalie vraie, que leur aspect spécial, s'il avait existé, n'aurait certainement pas échappé à l'observation de M. Holschewnikoff. Ajoutons que M. Marie dans son mémoire récent des *Ar-*

Digitized by Google

chives de médecine expérimentale, exprime l'avis que ce cas « n'appartient nullement à l'acromégalie. »

III. M. le Dr Cénas, médecin de l'Hôtel-Dieu, de Saint-Étienne, a publié une observation qu'il regarde comme un cas d'acromégalie probablement congénitale. En voici les traits essentiels.

Garçon de quinze ans, né d'une mère sujette à de fréquentes crises de nerfs et adonnée à l'ivrognerie, surtout pendant sa dernière grossesse (le malade est le dernier enfant). Pas d'autre maladie qu'une coqueluche à l'âge de trois ans. Le volume considérable des mains et des pieds, n'a été remarqué que quelques mois après la naissance. On remarqua vers quatre ou cinq ans l'apparition de taches pigmentaires sur les mains et les pieds. Il a toujours été maladroit de ses mains et fort peu intelligent. Depuis deux ans, il a des accès syncopaux.

La taille est de 1m,37. Pas d'embonpoint exagéré, ni d'œdème. Bras et avant-bras assez grêles. Mains volumineuses. Du côté droit, tous les doigts sont gros et saucissonesques; du côté gauche le pouce et l'index seuls sont hypertrophiés, l'annulaire et l'auriculaire sont assez grêles. Les mains et les doigts présentent de nombreuses taches violettes dont la teinte varie beaucoup d'un jour à l'autre; tantôt elles sont lilas clair, tantôt violet lie-de-vin avec toutes les teintes intermédiaires. Elles sont peu étendues au bras et à l'avant-bras « plus larges, plus foncées et plus confluentes sur la main et les doigts » Les veines sous-cutanées sont dilatées. Tout cela du côté droit. Les phénomènes sont peut-être moins marqués à gauche.

Aux pieds, on retrouve les mêmes taches qu'aux mains.

Les orteils sont, comme les doigts, épaissis et élargis, mais au pied droit les deux premiers orteils seuls sont hypertrophiés. Talons volumineux. Varices.

A la tête, hypertrophie asymétrique des os, sauf pour le maxillaire inférieur, prédominante du côté droit. Lèvres épaisses, charnus. Langue asymétrique, plus volumineuse dans sa moitié droite. Paupières normales. Nez volumineux, symétrique. Pupilles égales. Face prognathe ; menton fuyant, large et aplati. Les dents moyennes inférieures recouvrent les supérieures correspondantes.

Digitized by Google

Toutes les parties molles de la face, normales à gauche, sont hypertrophiées à droite.

Cou gros, court ; aucune pigmentation au cou ni à la face.

Cyphose cervico-dorsale peu accusée. Sternum et clavicules normaux. Plaques pigmentées aux thorax et à l'abdomen, Organes génitaux volumineux.

Céphalée frontale fréquente.

Viscères et organes des sens normaux ; toutefois il y a de la peptonurie et de l'albuminurie.

Appétit et soif très accusés. Somnolence.

Malgré l'argumentation de M. le Dr Cénas, nous ne croyons pas pouvoir regarder ce cas comme appartenant à l'acromégalie. Pour nous en tenir au trait le plus saillant de l'observation, l'hypertrophie nous semble bien irrégulièrement disséminée, prédominant tantôt à droite (main, moitié droite de la langue et de la face). tantôt à gauche (pied). De l'avis de notre maître, M. le professeur Renaut, le malade est un dégénéré (mère alcoolique; asymétrie crânienne) atteint de nœvi multiples surtout nombreux au niveau des parties hypertrophiées, l'hypertrophie étant d'ailleurs congénitale.

IV. Il est enfin quelques observations que nous n'avons pu trouver même sous forme d'analyse ; ce sont celles de MM. Bettencourt-Rodriguez, Holsti et Hutchinson.

En résumé, nous disposons de quinze observations ; celle qui nous est personnelle trouvera mieux sa place dans l'étude clinique elle-même que ces documents vont nous permettre de faire.

Digitized by Google

CHAPITRE III

ÉTIOLOGIE

Dans son remarquable travail, M. le docteur de Souza Leite fait observer que cette partie de l'étude de l'acromégalie est encore entourée d'obscurité, et que la plupart des facteurs étiologiques qui ont été invoqués ont une faible valeur. Voyons s'il est possible de trouver dans nos observations des phénomènes qui, par leur netteté ou leur fréquence, puissent réellement mériter le nom de *causes*.

Tout d'abord, en examinant au point de vue du *sexe* nos 15 observations, nous voyons qu'elles se décomposent ainsi : 6 hommes et 9 femmes. Il y a donc, semble-t-il, une prédominance évidente du sexe féminin. Ce résultat est d'ailleurs conforme à celui qu'avait obtenu M. de Souza Leite, bien que l'écart entre les deux sexes, signalé dans son travail, soit moins marqué (17 hommes et 21 femmes). On aurait au total 23 hommes et 30 femmes, différence encore appréciable.

Il est difficile de rechercher si la *nationalité* et la

Digitized by Google

race peuvent avoir quelque influence. Sur nos 15 cas, 9 ont été publiés en France, 1 en Italie, 1 en Russie, 1 en Belgique, 1 en Angleterre, 1 en Autriche, 1 en Hollande. Tous les pays paraissent être représentés. Mais les cas d'acromégalie publiés jusqu'à ce jour sont trop peu nombreux pour qu'on puisse tenter une étude de l'influence de la nationalité.

L'examen de l'*âge* des malades et du début de la maladie dans les divers cas fournit au contraire des données intéressantes, confirmatives, du reste, des idées de M. Marie. La date la plus précoce du début est l'âge de 14 ans (obs. de M. Surmont). La plus tardive semblerait être celle de 49 ans indiquée dans l'observation de M. Schwartz, mais pour les déformations de la face seulement; le début est du reste fort obscur dans ce dernier cas. Dans toutes les autres observations, il ne paraît pas s'être effectué après 40 ans et même dans 9 cas, il a eu lieu entre 20 et 30 ans ; aussi M. Marie a-t-il eu raison de fixer les limites ordinaires de l'apparition de la maladie à 18 ans et à 35 ans. Nous adoptons pleinement sa manière de voir d'après laquelle l'acromégalie n'est jamais congénitale, quoique le professeur Pick se demande si, dans son cas, il n'y aurait pas lieu de songer à la congénialité. L'observation de M. Cénas ne peut pas, croyons-nous, entraîner la conviction.

L'*hérédité* ne joue aucun rôle dans l'étiologie de l'acromégalie; le fait a été souvent remarqué. Tout au moins n'a-t-on jamais vu, sauf le cas d'ailleurs douteux de Frœntzel, un acromégalique naître de parents également acromégaliques. Ce résultat nous paraît aussi intéressant que difficile à expliquer.

Digitized by Google

Il y a cependant à tenir compte, semble-t-il, de l'hérédité nerveuse. Elle est très nette dans le cas de M. Claus où elle est d'ailleurs assez chargée; elle existe aussi dans le cas de M. Surmont. Le professeur Pick croit chez son malade à une tare psychopathique. M. Pel insiste au contraire sur l'absence de toute hérédité nerveuse dans les antécédents de sa malade.

M. Pel, à propos de son cas, met en lumière le rôle que paraît avoir joué une *vive frayeur* dans l'éclosion de la maladie. L'étiologie semble être, en effet, à l'abri de toute objection. M. Spillmann note aussi l'influence d'une *mauvaise nouvelle* apprise par sa malade. M. André Petit mentionne des *chagrins*. Ce fait est aussi expressément noté dans notre observation. En somme, les impressions morales pénibles paraissent constituer un facteur étiologique important.

Le *refroidissement*, dans le cas de M. Surmont, a amené une cessation précoce de la menstruation. A-t-il été du même coup la cause de l'installation, précoce également, de l'acromégalie? Il serait difficile de le décider, car le froid est un facteur pathogène banal et qui a été, dans l'espèce, accompagné de plusieurs autres ayant une importance probablement au moins égale.

Notons le *rhumatisme* dans le cas de M. Gubian et le *rachitisme* dans celui de M. Guinon. La malade de M. Grocco a bien eu de vives douleurs aux pieds et aux mains surtout, mais le professeur de Pise regarde ces phénomènes non comme des attaques rhumatismales surajoutées à l'acromégalie, mais comme des symptômes faisant partie intégrante de cette dernière. Quoi qu'il en

Digitized by Google

soit, nous ne croyons pas à une relation de causalité entre le rhumatisme et le rachitisme d'une part, l'acromégalie d'autre part, l'existence successive des deux termes chez le même individu n'ayant été signalée qu'exceptionnellement. Nous ne pouvons donc adopter l'opinion de M. Gubian qui croit devoir conclure de son observation que « l'origine rhumatismale doit être admise ».

Les affections nerveuses ou mentales ont été rencontrées plusieurs fois dans les antécédents personnels des acromégaliques. C'est ainsi que nous trouvons la chorée dans le cas de M. Claus, l'hystérie dans celui de M. Guinon, une psychose chez le malade du professeur Pick. Chez la tabétique de M. Debierre, l'apparition des deux maladies paraît avoir été simultanée. Faut-il conclure de là que les affections nerveuses ou mentales prédisposent à l'acromégalie? Nous n'oserions, vu le petit nombre de faits, répondre catégoriquement à cette question, mais nous inclinerions plutôt vers l'affirmative.

Diverses maladies infectieuses ont été relevées dans le passé des acromégaliques dont nous donnons les observations. La rougeole a été signalée 3 fois (cas de MM. Du Cazal, Gubian, Claus). La fièvre typhoïde a atteint 4 malades, ceux de M. le professeur Renaut, de M. Grocco, de M. Claus, de M. Spillmann. Ce fait nous paraît digne de remarque et, malgré la fréquence relative de la dothiénentérie, il ne serait pas impossible qu'elle jouât le rôle de cause occasionnelle dans l'éclosion de l'acromégalie, d'autant que les deux maladies se sont parfois (Claus, Grocco) succédé à un très court inter-

Digitized by Google

valle. Mais l'intervalle était considérable dans les cas de M. le professeur Renaut et de M. Spillmann. Il est, somme toute, difficile d'apprécier le rôle étiologique de la fièvre typhoïde.

Il est assez curieux de voir que, dans aucune observation, on ne mentionne la *syphilis* et l'*alcoolisme*. M. de Souza Leite n'avait d'ailleurs, sur ses 38 observations, trouvé que trois cas dans lesquels on pût faire intervenir ces facteurs.

Enfin, dans les cas de MM. Ruttle, Pinel-Maisonneuve, Gauthier, Schwartz, on ne trouve rien qui puisse être regardé comme cause soit prédisposante, soit occasionnelle de l'acromégalie. M. Pinel-Maisonneuve insiste même sur l'obscurité étiologique complète de son cas. Cette obscurité, l'avenir seul, au moyen d'observations multiples, pourra la faire disparaître.

En somme, il résulte de cette courte étude que l'acromégalie paraît être plus fréquente dans le sexe féminin que dans le sexe masculin, qu'elle n'est pas congénitale, que les affections nerveuses, y compris les impressions morales pénibles et les psychoses, peuvent jouer, par rapport à elle, le rôle de causes, soit prédisposantes, soit même déterminantes.

Digitized by Google

CHAPITRE IV

SYMPTOMATOLOGIE

Dans sa thèse inaugurale qui actuellement doit servir de point de départ à tous les travaux descriptifs concernant l'acromégalie, M. de Souza Leite a décrit les symptômes de cette affection dans leurs détails et avec un soin minutieux. Il serait inutile de répéter cette description ; nous devons nous borner, en effet, à profiter d'un cas qui nous est personnel et de quelques autres qui ont été publiés depuis la dissertation de M. Souza Leite pour mettre en relief un certain nombre de faits afférents à l'histoire de la maladie de Marie. De ces faits, les uns sont nouveaux, les autres sont simplement complémentaires ou explicatifs de ceux qui étaient déjà connus. En tout cas, leur entrée en ligne va nous permettre de nous livrer à une première tentative de distinction des différentes espèces de formes cliniques dont l'acromégalie est susceptible. Dans l'histoire de toute maladie nouvelle, les choses se passent de la même façon. Prise par ses caractères majeurs, cette maladie apparaît en effet en bloc, et l'on

Digitized by Google

peut en construire le schéma. Ultérieurement, on arrive à distinguer des formes cliniques représentant, soit la prédominance de certains groupes de symptômes pour des cas particuliers, soit même des modalités exceptionnelles de l'affection conditionnées par l'exagération des lésions matérielles ou fonctionnelles ou même par l'introduction de nouveaux éléments morbides. L'histoire du tabes a bien démontré qu'il en est ainsi, et l'on pourrait multiplier les exemples sans aucun profit.

Dans ce chapitre donc nous nous proposons :

1° De montrer, dans une description rapide, telle que celle que l'on a l'usage de retracer dans les traités didactiques, quel est l'ensemble, quel est le *bloc* de l'acromégalie ;

2° De mettre en relief les groupes de symptômes qui, dans la thèse de M. de Souza Leite qui nous sert de point de départ, n'ont pas été envisagés absolument comme il le convient aujourd'hui ;

3° De dégager au moins une forme de l'acromégalie caractérisée par des altérations musculaires absolument frappantes et que, pour cette raison, on peut qualifier de myopathique.

Accessoirement, nous verrons que, de la comparaison des cas actuellement connus, il peut également résulter la distinction de quelques autres formes morbides.

Digitized by Google

I

ÉTUDE GÉNÉRALE ET SOMMAIRE DE L'ACROMÉGALIE. SYNDROME ACROMÉGALIQUE DE MARIE

Maladie générale, débutant dans la grande majorité des cas entre dix-huit et trente-cinq ans, ayant une évolution lente mais fatale, l'acromégalie frappe à peu près tous les tissus et organes de l'économie. Les symptômes qui résultent de ses atteintes étant par conséquent fort nombreux, ont été, pour rendre leur exposition plus claire et mieux assigner à chacun d'eux leur valeur, répartis par M. de Souza Leite en diverses catégories.

1° *Symptômes objectifs fondamentaux.* — L'état des mains est un des plus caractéristiques de ces symptômes. Les mains et les doigts sont hypertrophiés en largeur et en épaisseur, l'hypertrophie portant sur tous les tissus de la région ; leur consistance est ferme et résistante, sans œdème. D'où un aspect spécial qui a fait comparer la main à un battoir, à une patte. Les plis et bourrelets cutanés sont plus accusés qu'à l'état normal. Les ongles ont une striation plus marquée, presque toujours longitudinale. La longueur totale des mains est très variable.

Le poignet et l'avant-bras conservent le plus ordinairement leurs dimensions antérieures.

Les pieds sont comme les mains *élargis*, *épaissis*, *camards*, de longueur en général normale. L'hyper-

Digitized by Google

trophie revêt les mêmes caractères qu'aux mains, et là encore, elle est à peu près exclusivement limitée au segment terminal du membre.

A la tête, le crâne est peu modifié, ce qui fait avec la face un contraste frappant. Celle-ci devient en effet ovale et allongée dans le sens vertical, et présente une courbure à concavité antérieure. Trois régions attirent immédiatement l'attention à l'examen d'une face acromégalique : ce sont le nez, les lèvres, l'inférieure surtout, et la mâchoire inférieure. Le nez subit dans tous les sens et dans tous ses tissus constituants une hypertrophie considérable. La lèvre inférieure forme, par suite de son accroissement, un bourrelet volumineux, pendant, renversé en dehors ; elle devient une véritable lippe. Quant à la mâchoire inférieure elle est agrandie dans toutes ses dimensions ; le résultat le plus visible est un prognathisme plus ou moins considérable, tel, que les dents inférieures et antérieures dépassent en avant, parfois beaucoup, les dents supérieures correspondantes. La macroglossie est un fait habituel.

Du côté du tronc, on note des modifications portant sur le rachis et le thorax. Il existe constamment une cyphose constituée aux dépens des dernières vertèbres cervicales et des premières dorsales.

Les apophyses épineuses sont hypertrophiées. Le sternum, les clavicules, les côtes sont plus larges et plus épais que normalement. Les cartilages sont durs, ossifiés, bombés de chaque côté, d'où formation d'une gouttière chondro-sternale. En sorte que l'acromégalique avancé est porteur d'une double bosse, l'une cervico-dorsale, l'autre thoracique inférieure constituée par la projection en avant

Digitized by Google

de la partie antéro-inférieure du thorax ; il a l'aspect d'un polichinelle (Marie).

2° *Symptômes objectifs inconstants.* — Le cou est parfois gros et court, le larynx augmenté de volume ; la voix devient plus grave. Les glandes mammaires sont plus ou moins réduites. L'abdomen peut être volumineux, le bassin élargi. Les organes génitaux externes sont quelquefois hypertrophiés. Les muscles sont en général peu développés. Le cœur a été trouvé accru dans ses dimensions. Les veines ont une tendance notable à devenir variqueuses. La sécrétion sudorale se produit souvent avec plus de facilité et d'abondance que normalement. La sécrétion urinaire est modifiée en quantité et en qualité : elle est souvent très abondante, on y a signalé la présence du sucre, de l'albumine, de la peptone, des phosphates à un taux anormal. Les productions pileuses sont quelquefois plus épaisses et plus dures. Il y aurait dans quelques cas de l'asymétrie entre les deux moitiés du corps, mais peu prononcée.

3° *Symptômes subjectifs constants.* — Il y a une céphalalgie le plus souvent intense et à siège occipital. L'aménorrhée est un phénomène absolument constant. Il n'en est pas de même de l'anaphrodisie, souvent notée, toutefois aux organes des sens, l'altération fonctionnelle la plus remarquable est un affaiblissement de la vue pouvant aller à la cécité complète. Il y a fréquemment une exagération de l'appétit et une soif vive.

4° *Symptômes subjectifs inconstants.* — Dans cette catégorie rentrent l'altération de l'ouïe, de l'odorat, du goût ; les palpitations de cœur, les douleurs intra-abdominales profondes simulant des coliques.

Digitized by Google

5° *Symptômes généraux.* — Ils consistent surtout en lassitude, inaptitude au travail, désir invincible de repos, altérations du caractère qui s'aigrit et devient triste. L'intelligence est conservée.

Ainsi se trouve constitué un syndrome caractérisé surtout, au point de vue objectif par une déformation avec hypertrophie des mains, des pieds, de la face, du tronc, au point de vue subjectif par de la céphalée, une ménopause prématurée, un affaiblissement général.

Ces phénomènes majeurs du syndrome acromégalique, la synthèse de nos observations va montrer qu'ils ont conservé toute leur valeur.

II

Continuité des symptômes des récentes observations avec ceux faisant partie du syndrome acromégalique de Marie.

Afin de procéder avec ordre et méthode à cette revision des symptômes signalés dans nos observations, nous examinerons successivement les modifications qui portent sur la tête, le tronc et les membres et sur les divers appareils organiques.

1° *Tête.* — Le crâne proprement dit est, comme d'ordinaire, peu modifié. Cependant M. Gauthier le trouve allongé d'avant en arrière; le professeur Pick note une proéminence marquée de l'écaille de l'occipital; chez le malade de M. Pinel-Maisonneuve, le crâne subit un

Digitized by Google

accroissement assez rapide puisque ce malade est obligé de changer de chapeau tous les ans. Les oreilles ont des dimensions variables; elles sont souvent épaissies.

C'est toujours à la région faciale que les phénomènes hypertrophiques révélateurs de l'acromégalie sont le plus évidents. Les saillies exagérées formées par les bosses frontales, les rebords orbitaires, les os malaires sont mentionnées, mais bien plus constant et plus remarquable est l'augmentation de volume du nez, des lèvres, de la mâchoire inférieure. Les déformations qui en résultent sont tout à fait identiques à celles qui ont été énoncées plus haut. M. Gauthier note cependant dans son cas, l'absence de prognathisme ; c'est la seule observation où cette absence soit explicitement indiquée. Le maxillaire supérieur est rarement atteint. La macroglossie se retrouve aussi fréquemment que dans les anciennes observations. L'état des amygdales, du voile du palais, des piliers, de la luette est sujet à variations. Quant aux dents, elles sont souvent cariées, disjointes ; leur hypertrophie n'est pas notée.

Du côté du cou on trouve signalées la brièveté et l'augmentation de volume. La glande thyroïde varie beaucoup dans ses dimensions. Elle n'est pas modifiée dans les cas de MM. Spillmann, Grocco, Claus, Surmont. Elle est diminuée de volume dans les cas de MM. Schwartz et Pel, mais ce dernier n'attache à ce fait aucune importance. MM. Ruttle et Gubian l'ont trouvée grossie.

Le larynx est souvent accru dans ses dimensions et le cartilage thyroïde plus saillant qu'à l'état normal. La voix dévient plus grave et chez les femmes, elle prend le timbre masculin. M. Grocco note l'existence de ganglions lym-

Digitized by Google

phatiques hypertrophiés, ce qui doit, nous semble-t-il, être rapporté à l'eczéma dont souffrait sa malade.

2° *Tronc.* — Le phénomène capital est toujours la déformation que M. de Souza Leite a heureusement caractérisée du nom de double bosse. La bosse postérieure est formée par cette cyphose arrondie si remarquable par sa constance et par l'uniformité de sa localisation cervico-dorsale. La scoliose est rarement notée.

Le thorax est déformé, tant par suite de la déviation rachidienne qu'en conséquence de l'altération propre des éléments musculaires et osseux qui le constitue. Le sternum est manifestement grossi. L'angle de Louis est saillant. Les cartilages sont convexes en avant, d'où il résulte que le sternum constitue le fond de la gouttière déjà signalée. La partie antéro-inférieure du thorax se projetant en avant arrive à former une bosse antérieure. Les clavicules et les côtes sont atteintes d'une hypertrophie notable. Dans son ensemble le thorax a subi une augmentation de son diamètre antéro-postérieur et une diminution de son diamètre transverse ; la malade de M. Guinon avait remarqué elle-même cette dernière particularité.

L'abdomen peut être augmenté de volume comme dans les cas de MM. Du Cazal et Spillmann. M. Gubian note un épaississement des parois abdominales ; il ajoute que le ventre dans son ensemble présente les signes du *molluscum pendulum* (sic), ce qui indique probablement dans sa pensée un certain degré de prolapsus. C'est là un fait très intéressant sur lequel nous reviendrons.

Le bassin osseux a été trouvé hypertrophié aux parties saillantes, aux crêtes iliaques entre autres. On n'a pas

Digitized by Google

de données exactes relativement à la pelvimétrie interne. Le conjugué externe était très agrandi chez notre malade.

3° *Membres.* — Au point de vue de l'état des membres, il y a identité parfaite entre les résultats consignés dans nos observations et ceux que donne M. de Souza Leite. L'hypertrophie est toujours limitée presque exclusivement aux segments terminaux des membres supérieurs et inférieurs. Elle affecte, suivant la formule de M. Marie « les os des extrémités et les extrémités des os ». M. le professeur Grocco a fort bien fait remarquer l'aspect tout particulier qu'offre le membre supérieur d'un acromégalique, à savoir le contraste frappant entre la main énorme, trapue, et la tige relativement grêle sur laquelle cette main est insérée. Le professeur Pel a cependant noté expressément que sa malade n'avait pas la main en patte; c'est là un fait très exceptionnel. On a signalé dans divers cas une augmentation de volume des genoux, de la région malléolaire, de l'extrémité inférieure des os de l'avant-bras, mais pareilles déformations sont rares.

4° *Appareil respiratoire.* — Il est en général peu atteint. Toutefois une particularité commune à presque tous les acromégaliques, c'est le type respiratoire; il est costal inférieur, exclusivement diaphragmatique. Souvent le thorax se meut tout d'une pièce, son élasticité étant anéantie par l'hypertrophie des côtes et l'ossification des cartilages.

5° *Appareil circulatoire.* — Il est moins épargné que le précédent. L'organe central peut subir une hypertrophie constatable à la percussion. On y trouve des souffles variés : inorganique (M. Grocco), systolique à la pointe et maximum au foyer pulmonaire (M. Gauthier). Dans ce

Digitized by Google

dernier cas, il existait également une sensation de plénitude à la région précordiale. Les palpitations ne sont pas rares. La syncope était d'une fréquence remarquable chez la malade de M. Ruttle. Les varices sont également mentionnées; elles atteignent, chez le malade de M. Pinel-Maisonneuve, le volume du doigt. M. Spillmann note une certaine lenteur du pouls mais qui aurait toujours existé.

6° *Appareil digestif.* — L'appétit est parfois exagéré, témoin la malade de M. Claus, qui, disait-elle, aurait pu recommencer à peine après avoir fini de manger. Mais la soif vive est beaucoup plus souvent notée. Les vomissements sont rares. Il y a, en général, tendance à la constipation.

7° *Appareil génital.* — On trouve noté dans quelques cas un volume considérable des organes génitaux chez l'homme; l'extinction des désirs vénériens est mentionnée comme dans les observations antérieures. Mais le phénomène le plus saillant est toujours cette cessation prématurée des règles, survenant brusquement à l'occasion d'un incident quelconque, et toujours définitive. Le cas de M. Guinon fait seul exception à cette règle; chez sa malade, bien que l'acromégalie existe depuis deux ans, les règles sont plus fréquentes et reviennent tous les quinze jours ou toutes les trois semaines. Cette ménopause anticipée semble réellement être un phénomène initial de l'acromégalie. La stérilité est absolue; jusqu'à présent, aucune femme arrivée à la période d'état de la maladie n'a eu d'accouchements. Ne serait-ce pas en partie pour cette raison que l'hérédité ne joue aucun rôle dans l'étiologie de la maladie ?

8° *Système nerveux. Symptômes généraux.* — La

Digitized by Google

sensibilité est souvent altérée. Elle est diminuée dans les cas de MM. Claus, Grocco, Pel, etc. Nous avons vu que Bignami a trouvé au moyen de l'esthésiomètre que le plus grand diamètre de l'aire tactile est transversal. Les phénomènes douloureux sont fréquents et ces douleurs affectent des sièges variés. La céphalée sur laquelle a insisté M. de Souza-Leite ne nous a pas paru aussi fréquente que le dit cet auteur. Le malade de M. Gubian ressentait dans les bras et les jambes des douleurs fulgurantes; celles-ci sont perçues dans d'autres cas au niveau de la région cervico-dorsale du rachis. La malade de M. Spillmann accuse une sensation d'engourdissement et de fourmillement dans les doigts, de plus elle a une tendance à avoir toujours trop chaud. M. Claus a constaté dans son cas le phénomène du doigt mort.

Les symptômes généraux sont toujours la faiblesse, la fatigue au moindre effort. Les facultés intellectuelles sont intactes ; la coexistence de l'acromégalie et d'une psychose caractérisée fait du cas du professeur Pick un cas jusqu'à présent unique. L'hystérie est notée chez la malade de M. Guinon.

9° *Système cutané et annexes.* — La peau offre une coloration très variable. Le malade de M. Pinel-Maisonneuve a le teint pâle, cireux, tandis que dans le cas de M. Grocco il y a une pigmentation prononcée des téguments. Ceux-ci sont en général rudes, épaissis. La sécrétion sébacée est augmentée dans quelques cas, celui de M. Spillmann par exemple, où la malade remarque que sa peau salit beaucoup le linge. La sécrétion sudorale est presque partout notée comme se produisant facilement et très abondamment. Les productions pileuses sont exagé-

Digitized by Google

rées ; les cheveux sont gros et rudes. Les ongles sont plus ou moins nettement striés.

10° *Appareil urinaire.* — Il est souvent normal. On a noté cependant la polyurie, la présence de l'albumine, de la peptone. Il y avait dans le cas de M. Ruttle une phosphaturie intermittente. La glycosurie n'est pas signalée.

11° *Système musculaire.* — Ce système organique est un des plus profondément atteints par l'acromégalie. Rarement il est conservé dans toute son intégrité et parmi nos observations, celle du professeur Pick est la seule où soit notée l'existence d'une musculature puissante. Presque toujours celle-ci est au contraire plus ou moins affaiblie. Les cas les plus remarquables à cet égard sont ceux de MM. Gubian et Claus. Nous reviendrons d'ailleurs sur ce point important dans la discussion qui accompagnera notre observation.

12° *Organes des sens.* — Le goût et l'odorat sont en général normaux ; l'odorat est affaibli chez les malades de MM. Claus et Gubian. L'ouïe est le plus souvent intacte. M. Ruttle note dans son cas une sensibilité particulière au bruit.

La vue et son organe sont au contraire très souvent atteints. M. Spillmann mentionne l'amblyopie à droite et l'amaurose presque complète à gauche ; il existe aussi chez sa malade un strabisme externe à gauche. L'exophtalmie est notée par M. Grocco, par M. Guinon ; et avant que M. Marie eût constitué le syndrome acromégalique, M. Motais avait décrit un cas remarquable d'exophtalmie que nous croyons, avec M. Pinel-Maisonneuve, être aussi un cas avéré d'acromégalie. M. Pinel-Maisonneuve a

Digitized by Google

d'ailleurs communiqué une observation où les troubles oculaires occupent une large place : ulcère cornéen bilatéral ; exophtalmie considérable ; douleur à la pression en arrière sur le globe oculaire ; pupilles presque insensibles à la lumière, réagissant à l'accommodation, etc. Dans le cas de M. Pel on trouve de la photophobie et de l'épiphora, dans le cas de M. Schwartz une dilatation des artères du fond de l'œil. M. Ruttle constate une atrophie optique à droite, une hémianopsie temporale à gauche, une dilatation pupillaire permanente, une divergence des axes optiques.

L'hémianopsie est également temporale mais elle est bilatérale chez la malade de M. Debierre. Enfin M. Surmont trouve une double névrite optique avec stase, névrite ayant déjà abouti à la cécité presque complète. Nous reprendrons à la fin de ce chapitre l'étude de ces symptômes oculaires qui nous paraissent mériter une attention spéciale.

Résumons-nous. Les symptômes fondamentaux de l'acromégalie restent, de par nos observations, les mêmes que ceux qui avaient été indiqués par MM. Marie et de Souza Leite. Mais à côté de ces symptômes, il en existe d'autres dont l'importance et la valeur clinique n'ont pas été, croyons-nous, suffisamment mis en lumière : nous voulons parler des amyotrophies et des troubles oculaires. C'est à l'étude et, si possible, à l'interprétation de ces derniers phénomènes que nous procéderons après avoir donné et discuté notre observation personnelle.

Cette observation a été prise par étapes. La première partie a été recueillie en juillet 1888 par notre collègue, M. Laurençon, la seconde par nous, lorsque en mai 1889,

Digitized by Google

nous eûmes l'honneur de devenir l'interne de M. le professeur Renaut.

I

OBSERVATION PERSONNELLE D'ACROMÉGALIE

Mme G..., née en 1844, dans le département de la Drôme, entrée en 1880 à l'hospice du Perron.

Antécédents héréditaires. — Son père est mort de congestion cérébrale. Sa mère est morte à la période critique d'une affection inconnue. Pas de maladies nerveuses dans la famille.

Antécédents personnels. — Bonne santé habituelle. Mariée à dix-sept ans, elle eut deux enfants, dont l'un mourut en naissant et l'autre de diarrhée à l'âge de dix-huit mois ; le dernier accouchement eut lieu lorsque la malade avait vingt-un ans.

Elle a été réglée à douze ans.

Elle aurait eu la fièvre typhoïde à onze ans, et la chlorose vers seize ou dix-sept ans.

On ne trouve ni rhumatisme, ni syphilis, ni alcoolisme. Il n'y a pas eu de traumatisme sur la tête, ni sur la colonne vertébrale.

L'affection actuelle a débuté sans cause appréciable en 1874, par des douleurs à la nuque, s'irradiant à la tête avec prépondérance du côté gauche. Bientôt les mouvements de flexion et d'extension de la tête devinrent pénibles et l'élévation des bras fut difficile. Elle ressentait de vagues douleurs le long de la colonne vertébrale.

Elle entre à l'Hôtel-Dieu, où l'on diagnostique d'abord une arthrite cervicale, puis une atrophie musculaire progressive. Traitée par l'électricité et les bains de vapeur, elle sortit très améliorée.

Nouveau séjour à l'Hôtel-Dieu en 1876, MM. Tripier et Létiévant diagnostiquent encore une atrophie musculaire, tandis que MM. Pierret et Renaut penchent pour une pachyméningite cervicale hypertrophique.

Digitized by Google

Les douleurs, l'atrophie musculaire avec substitution graisseuse envahissent les membres supérieurs, puis les inférieurs, les douleurs précédant toujours les phénomènes paralytiques ou atrophiques.

En 1877, troisième séjour à l'Hôtel-Dieu ; slle se plaignait surtout de douleurs céphaliques.

Enfin en 1880, elle entre au Perron.

Depuis ce moment, les douleurs ne lui ont pour ainsi dire pas laissé de repos ; elles n'ont point augmenté d'intensité ni changé de siège. Elles se sont installées à la nuque et à la partie postérieure de la tête, s'irradiant à la colonne vertébrale et gagnant quelquefois aussi les membres inférieurs où elles ont toujours été moins vives. La douleur est continue, avec des paroxysmes intolérables, revenant à des intervalles fort irréguliers. Pendant ces paroxysmes la malade croit sentir des coups de marteau sur la tête, tandis que dans les bras elle a tantôt des lancées rapides, passant comme l'éclair dans tout le membre, tantôt une sensation d'écrasement, comme si on lui broyait les os. Puis ces douleurs paroxystiques allaient toujours en croissant et cessaient subitement au moment où elles atteignaient leur maximum.

Les phénomènes douloureux semblent s'amender depuis un an ou deux.

Les troubles trophiques ont commencé aussi par la nuque et les épaules. L'atrophie musculaire est actuellement masquée par des troubles hypertrophiques généralisés, et l'éveil est seulement donné par l'état flasque des parties sous-jacentes. La tête est tombante. Les bras ne peuvent être élevés surtout à gauche, et quand la malade essaye de les remuer, les omoplates soulèvent fortement la peau ou se déplacent en tous sens comme si elles avaient perdu leurs attaches au thorax.

Les mouvements volontaires sont fort limités surtout aux membres supérieurs. Les avant-bras ne sont fléchis qu'après un effort et ne restent pas fléchis. Les mains sont tombantes, les mouvements des doigts gênés, si bien que la malade ne peut s'habiller seule et qu'elle est obligée de manger les coudes appuyés sur la table et encore avec beaucoup de peine.

Digitized by Google

Étant assise, elle a beaucoup de peine à se lever, mais une fois debout, elle y reste plusieurs heures sans fatigue, à condition toutefois qu'elle ait un appui. Elle fait quelques pas, à condition d'avoir une main appuyée sur les objets environnants, sur les murs qu'elle longe habituellement ; autrement, dit-elle, elle perdrait l'équilibre.

La sensibilité au contact, à la piqûre, à la chaleur est partout normale.

La malade a eu cet été (1888) des bourdonnements dans les deux oreilles, accompagnés d'hyperesthésie ; la voix des voisines, le moindre bruit, retentissaient péniblement.

Réflexes rotuliens abolis.

La malade, qui est très intelligente, n'a jamais présenté aucun trouble intellectuel. Cependant, bien que la mémoire soit bonne d'une façon générale, elle n'a que des souvenirs confus d'une période de sa vie correspondant à l'époque de son mariage.

A maintes reprises, la malade a eu des poussées d'œdème, ordinairement fort localisés, qui apparaissaient brusquement et disparaissaient au bout de quelques jours. Les mouvements fluxionnaires ont débuté par un gonflement des paupières et de l'injection de l'œil du côté gauche en 1874. Depuis lors, on a noté de temps à autre un gonflement à peu près indolore à la pression, ayant la dureté du phlegmon circonscrit, occupant le plus souvent la joue, la lèvre inférieure, les mains, le pied droit, etc. Ces phénomènes œdémateux coïncidaient toujours avec les crises douloureuses, mais il n'y avait pas de douleurs locales ; ils étaient accompagnés, surtout lorsqu'ils siégeaient à la tête, d'inappétence, de fièvre, de transpiration, d'abattement. Les urines examinées à ces périodes étaient normales.

On est frappé de l'augmentation de volume des différentes parties du corps de la malade, dont quelques-unes atteignent une épaisseur démesurée, principalement la nuque, la face, les mains et les pieds. Ces troubles hypertrophiques remontent aux premières années de la maladie.

La colonne vertébrale est élargie et forme à la nuque un relief

Digitized by Google

considérable, à courbure postérieure. Le diamètre transversal du thorax est augmenté au niveau des épaules.

A la face, le nez est allongé et élargi, le lobule volumineux. La lèvre inférieure s'avance sur un plan antérieur et forme un énorme bourrelet. Tous les tissus sont hypertrophiés. Ainsi le diamètre antéro-postérieur du maxillaire inférieur est considérablement augmenté, et les dents inférieures sont projetées en avant de l'arcade supérieure.

Cou volumineux. Un goitre se dessine depuis deux ans à peu près (1886), surtout du côté droit. La circonférence a aujourd'hui 48 centimètres 1/2.

Mains, poignet et doigts élargis considérablement. Pieds volumineux ainsi que les mollets, surtout à droite. Les cuisses, les bras et les avant-bras ne paraissent pas modifiés.

Les fonctions digestives sont assez difficiles. Pesanteur après les repas. Pas de vomissements.

Au cœur, le premier bruit est un peu traîné à la pointe. Il n'y a pas de souffle. Pouls régulier. Palpitations fréquentes.

Les poumons étaient sains en 1885. Aujourd'hui, on trouve des signes de tuberculose aux deux sommets. La toux est assez fréquente depuis deux ans. Elle a eu, à plusieurs reprises, des crachats striés de sang. A gauche, au sommet, souffle d'induration, nombreux craquements humides. Pas de cavités. A droite, quelques frottements.

Les règles ont cessé vers 1871, définitivement.

Les urines ont été examinées très souvent, surtout aux moments des œdèmes. On n'a trouvé qu'une fois quelques traces d'albumine. Depuis un an, la malade présente à intervalles irréguliers, tous les huit jours ou tous les mois, quelques troubles urinaires sans modifications dans l'état général ; elle émet à cette époque des urines troubles, rougeâtres, dont la quantité est un peu diminuée, formant un dépôt énorme, blanc rosé, s'attachant au fond du vase, gluant, formé surtout de mucus et d'urates, pas d'albumine.

Depuis deux mois, la malade se plaint de douleurs dans le côté gauche, avec irradiation dans l'aîne du même côté, mais non du côté des lombes. En palpant l'abdomen on sent une tumeur volu-

Digitized by Google

mineuse ayant la forme et le volume d'un rein mobile, fuyant sous les mains, voyageant du rebord des fausses côtes, sous lesquelles elle s'engage, à l'ombilic ; cette tumeur est dure, consistante, presque pas douloureuse à la pression.

Les douleurs sont plus accusées le soir ; la malade ne peut plus rester debout longtemps comme autrefois. Après une heure ou deux de repos au lit, elle se sent soulagée. L'épreuve de la sangle ne paraît pas produire un grand soulagement. Insomnie habituelle, mais antérieure à l'apparition de cette tumeur.

La présence de la tumeur, que la malade peut sentir elle-même, ainsi que les douleurs qui l'accompagnent, n'ont pas encore été signalées et ne remonteraient certainement pas, dit la malade, à plus de trois mois.

Telle est l'observation qui avait été prise en juillet 1888, par notre collègue M. Laurençon. A notre entrée dans le service de M. le professeur Renaut, en mai 1889, nous avons pu recueillir des renseignements complémentaires dont quelques-uns sont pleins d'intérêts.

Tout d'abord la malade aurait grandi très vite, et à quatorze ans elle aurait été aussi grande qu'à vingt ans.

Fait important, cette malade a eu une certaine situation dans le monde ; elle possédait quelque fortune. Mais elle eut, jeune encore, probablement vers l'âge de vingt à vingt-cinq ans, des revers et des chagrins (perte de sa fortune, suicide très probable de son mari, et, auparavant, mort de ses enfants). A la suite de ces événements, elle aurait été obligée, elle qui était une femme du monde, de se faire domestique.

Depuis son entrée au Perron, la marche avait toujours été très difficile. Toutefois, ce n'est guère que deux mois environ avant sa mort qu'elle est devenue tout à fait incapable de marcher. Pour se déplacer, elle était d'ailleurs obligée de s'arcbouter contre les murs. Sa démarche était toute spéciale ; elle se caractérisait par

Digitized by Google

des oscillations latérales qui la faisait ressembler à celle des palmipèdes.

Les tuméfactions localisées, survenant à la face, aux mains, aux pieds et signalées plus haut se produisaient tantôt petit à petit, tantôt brusquement et dans l'espace d'une nuit. Elles étaient précédées d'une céphalalgie occipitale très intense.

L'appétit n'aurait pas été exagéré, au moins depuis son entrée au Perron, mais la soif a toujours été très vive ; indépendamment de ses alibiles, elle boit beaucoup d'eau et encore, dit-elle, elle se retient de boire.

L'insomnie est de date très ancienne. Elle ne peut dormir un peu que dans le décubitus abdominal.

Depuis dix-huit mois environ, la vue aurait beaucoup baissé; elle n'y voit plus à lire un journal ou à faire du tricot. Depuis deux ans, à peu près, l'acuité auditive serait également diminuée.

2 mai 1889. — La malade présente l'aspect suivant :

Ce qui frappe immédiatement, c'est l'aspect du visage. Le nez, la lèvre inférieure, le maxillaire inférieur contribuent pour la plus grande part à cette physionomie spéciale. La forme du visage est celle d'un ovale très allongé.

La saillie nasale est très considérable. Le nez est très allongé et parait en même temps aplati dans le sens transversal. Cette hypertrophie est constituée par les os propres, mais surtout par les cartilages. L'orifice des narines est étroit et très allongé dans le sens antéro-postérieur. La peau du nez a un aspect criblé, dû aux larges et nombreux orifices des glandes sébacées.

La lèvre inférieure fait une forte saillie pendante, rougeâtre, renversée en dehors ; elle a une consistance normale. Elle laisse, par suite, à découvert la partie antérieure du bord supérieur du maxillaire inférieur.

Ce dernier os offre dans toutes ses dimensions un accroissement qui frappe à première vue ; c'est une véritable mandibule. La longueur est considérable, 25 centimètres d'un angle à l'autre ; son bord supérieur est rejeté en avant et il n'y a pas moins de 1 centimètre 1/2 d'écartement entre les arcades alvéolaires supérieure et inférieure. Le bord inférieur est très épais, inégal ; au niveau

Digitized by Google

de la symphyse, il décrit une courbe reproduisant en petit la courbe de l'arcade pubienne.



Il manque beaucoup de dents. Les molaires ne sont qu'au nombre de cinq; une de chaque côté en haut, deux en bas et à droite, une en bas et à gauche. En haut, les dents antérieures font défaut; en bas, elles sont, sauf deux, réduites à des chicots.

La langue offre une largeur et une épaisseur beaucoup plus

Digitized by Google

considérables qu'à l'état normal. La luette n'offre rien de spécial. Les amygdales sont lobulées.

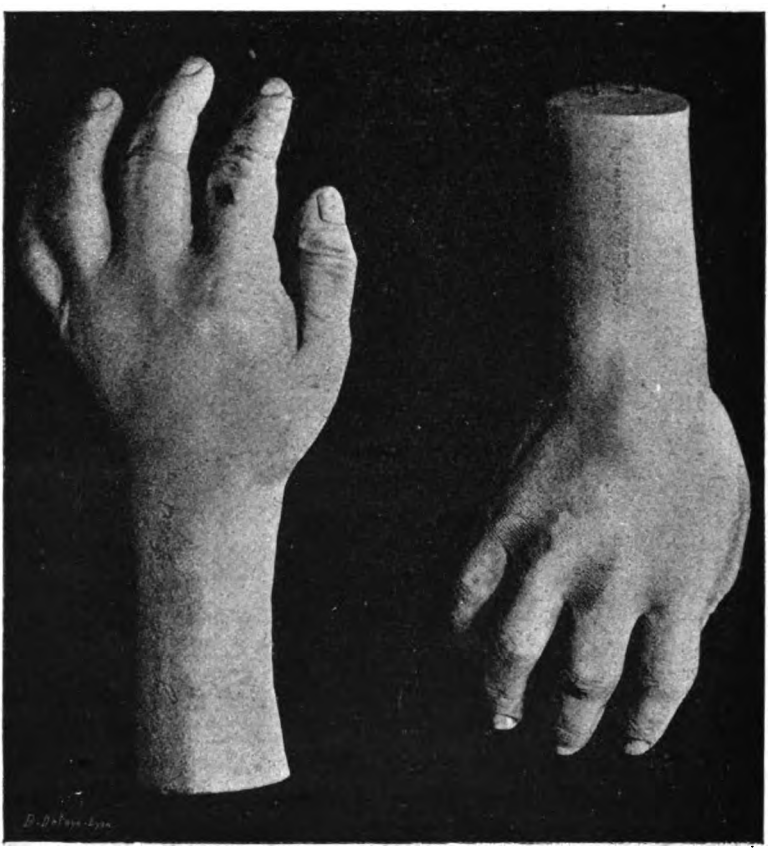

L'amaigrissement de la face est très marqué; les os malaires font une forte saillie; les joues sont comme rétractées.

La peau ne ressemble nullement à une peau féminine; elle est épaisse et analogue aux téguments qui ont été atteints d'érysipèles répétés, mais sans hypertrophie ni dureté éléphantiasique. Rien

Digitized by Google

de bien spécial aux cheveux. Nombreux poils à la région mentonnière.

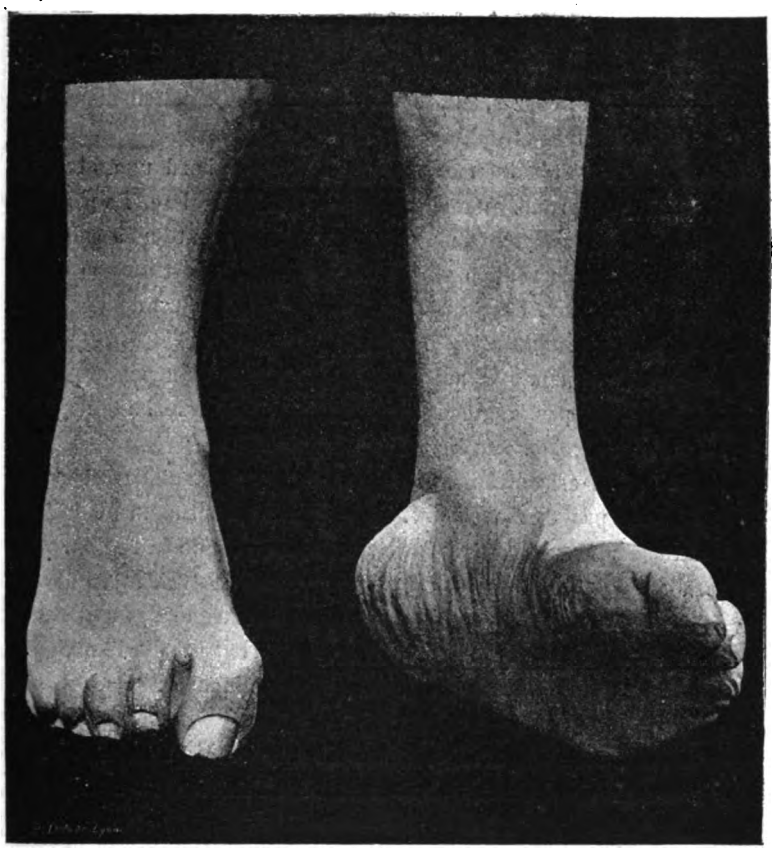

La région cervico-dorsale du rachis offre une convexité postérieure très accusée, arrondie. Les apophyses épineuses sont saillantes, énormes, les muscles spinaux atrophiés.

Les clavicules font un relief considérable ; elles sont épaissies et élargies. Leur extrémité sternale est luxée en avant.

Digitized by Google

Cette luxation est due à une augmentation très considérable du volume de la glande thyroïde ; la consistance du côté droit est extrêmement dure.

Aux extrémités supérieures, la peau offre les caractères susindiqués, il n'y a pas d'œdème ni de phlyctènes. Les doigts sont très larges et semblent en conséquence raccourcis. Les ongles sont étalés, aplatis, courts, striés en long, se cassent facilement. Les muscles sont très atrophiés.

Aux extrémités inférieures, on constate d'abord une atrophie musculaire marquée au mollet par un amas de graisse. La peau est blanche, pâle, lisse. Les orteils ont un aspect identique à celui des doigts. Les pieds sont en varus équin. La voûte est un peu diminuée de hauteur. La peau de la face plantaire du talon est très épaisse et fortement plissée.

Les os des membres, autant qu'on puisse en juger par la palpation, ne sont pas augmentés de volume. Mais le bassin paraît avoir des dimensions supérieures à la normale.

Le thorax est extrêmement ample; sa partie antéro-inférieure est un peu projetée en avant. Le sternum est situé au fond d'une gouttière plus profonde à la partie supérieure de la région. Les cartilages costaux sont très durs et bombés en avant. Au niveau des articulations chondro-sternales, on remarque des saillies du volume d'une noix dont la disposition en série rappelle le chapelet rachitique. Les côtes sont larges et volumineuses. Les muscles sont très atrophiés.

A l'abdomen les parois sont très flasques, l'atrophie musculaire est extrême. On constate très facilement l'existence du déplacement rénal.

Le deltoïde, les muscles abdominaux ne se contractent plus au courant faradique. Aux grands pectoraux, on obtient encore quelques contractions, malgré l'atrophie considérable. M. le professeur Renaut assimile ces phénomènes à ceux qu'on observe dans la paralysie infantile.

Tel était l'aspect de la malade à notre entrée dans le service de M. le professeur Renaut. Nous avons eu entre les mains une photographie de la malade à l'âge de vingt-sept ans et nous avons

Digitized by Google

pu nettement constater qu'elle n'offrait alors aucune des déformations qui viennent d'être mentionnées.

2 mai. — La malade dit ressentir depuis plus d'un mois une douleur violente dans le côté droit. Cette douleur, qu'elle compare à une brûlure, part de l'angle inférieur de l'omoplate et se dirige transversalement en avant jusque sous le sein droit. La malade a souvent une sensation d'arrachement des téguments; il lui semble, dit-elle, qu'elle a une plaie à la peau. La toux, l'éternuement, les inspirations fortes augmentent beaucoup la douleur au niveau de la partie latérale du thorax.

A l'examen, on trouve de la rougeur de la peau au niveau de l'extrémité postérieure des cinquième et sixième côtes; la douleur à la pression est maxima en arrière, au-dessous de l'aisselle et sous le sein. Il n'y a pas de point particulièrement douloureux au niveau des apophyses épineuses. La douleur suit le trajet du cinquième nerf intercostal.

9 mai. — Pulvérisation au chlorure de méthyle au niveau du point douloureux intercostal et du rachis. Pas d'amélioration.

11 Mai. — Pointes de feu superficielles aux mêmes points, puis frictions avec liniment aux quatre extraits.

22 mai et suivants. — La malade ressent des douleurs très violentes sur le trajet sus-indiqué. Elle dit avoir beaucoup perdu de ses forces ces jours derniers. On ne peut calmer un peu la douleur qu'avec de la morphine, deux injections par jour; une deuxième pulvérisation n'a procuré aucun soulagement.

6 juin. — Toujours les mêmes douleurs dans la région dorsale et sur le trajet intercostal. Elles augmentent aux moindres mouvements; elles occupent aussi l'extrémité inférieure des jambes et les pieds où elles provoquent une sensation de constriction et d'engourdissement. Deux injections de morphine par jour. Potion avec extrait de jusquiame 0, 10 et extrait thebaïque 0,15. Potion avec 1 gramme de chloral.

12 juin. — Un stypage sur le trajet des intercostaux et le long du rachis amène un peu de sédation des douleurs

Depuis deux jours la malade a beaucoup de difficultés pour

Digitized by Google

uriner ; on est obligé de la sonder; l'urine est peu abondante, extrêmement épaisse.

14 juin. — Nouveau stypage ; pas d'amélioration si ce n'est un peu en arrière ; la douleur est très violente en avant au niveau de l'extrémité inférieure du sternum ; le stypage au niveau des nerfs de la jambe n'a pas donné de résultats.

17 juin. — Stypage ; léger apaisement des douleurs intercostales ; rien de bien marqué aux jambes.

18 juin et suivants. — La malade a été prise de nausées sans causes appréciables. Elle tousse et expectore davantage. La faiblesse augmente. Elle éprouve de temps à autre une sensation d'oppression qu'elle attribue à son goître ; elle est obligée de rester assise sur son lit. Les douleurs se sont accrues et ne lui laissent pas de tranquillité ; elle a besoin de quatre injections de morphine par jour pour être soulagée.

Au cou le goitre est plus volumineux à droite qu'à gauche ; il est formé de noyaux arrondis, isolés ; il aurait beaucoup gross depuis deux mois environ. La région antérieure du cou est sillonnée par d'énormes veines. La tumeur thyroïdienne offre en haut et à droite une dureté de pierre. On ne trouve pas, à la partie antéro-supérieure et médiane du thorax, la zone de matité décrite par Erb.

Aux membres inférieurs, œdème des pieds surtout marqué au niveau du versant externe; l'œdème remonte à la jambe, mais la peau ne garde bien nettement l'impression du doigt qu'au niveau de la face interne du tibia ; elle est pâle, blanche.

Les nausées ne peuvent être calmées ni par la glace, ni par la potion de Rivière, ni par la cocaïne, ni par le champagne. Il y a une constipation très opiniâtre, ne cédant pas aux purgatifs (huile de ricin, eau-de-vie allemande, pilules de Bontius, lavements). L'anurie est presque complète.

23 et 24 juin. — La malade tousse davantage et dit n'avoir pas la force d'expectorer. Elle accuse toujours des douleurs au niveau des omoplates. L'état nauséeux persiste et se produit à la moindre ingestion de liquide. Les forces déclinent beaucoup.

Digitized by Google

25 juin. — Le matin la malade se plaint d'être oppressée ; elle a des nausées continuelles. Le ventre est ballonné.

Le soir, elle tombe dans un état de somnolence qui se prolonge jusqu'au moment de sa mort, à 10 heures. Elle a conservé son intelligence jusqu'à la fin.

Eu égard aux vives souffrances de la malade, nous n'avons pas cru pouvoir prendre des mensurations détaillées, comme elles doivent l'être, pendant la vie. Celles qui ont été prises l'ont été sur la table d'amphithéâtre. Nous les donnerons plus loin à propos de l'anatomie pathologique.

Nous devons à l'obligeance de notre ami M. Wolff, pharmacien en chef de l'hospice du Perron, des analyses nombreuses et détaillées des urines de notre malade. Nous nous bornerons pour le moment à en donner les résultats. L'albumine apparaît le 1er juin ; elle augmente rapidement ainsi que les peptones, l'acide phosphorique et l'acide urique. Parallèlement le volume, l'urée et le coefficient d'oxydation vont en diminuant jusqu'à la fin.

IV

Analyse détaillée des symptomes de ce cas ; leurs analogies et leurs différences avec ceux des autres observations. — Preuves cliniques d'une myopathie acromégalique. — Conséquences de l'atrophie musculaire a différents points de vue.

L'exactitude du diagnostic d'acromégalie ne nous paraît pas, quoi qu'on en ait, dit pouvoir être contestée. En effet, les symptômes essentiels non seulement existent mais encore sont marqués à un degré tel qu'on les a rarement observés jusqu'à présent ; ils motivent le diagnostic impulsif, comme dit M. de Souza Leite, d'acromégalie.

Digitized by Google

Nous suivrons, dans cette revision et cette discussion des phénomènes que présentait notre malade, l'ordre que nous avons adopté pour la revision de nos observations, c'est-à-dire que nous examinerons successivement l'abdomen, la tête, le cou, le tronc, les membres, puis les divers appareils organiques.

1° *Tête.* — Elle nous offre toujours les mêmes modifications caractéristiques, classiques. A côté d'un crâne indemne, en apparence tout au moins, la face énorme, très agrandie dans son diamètre vertical se distingue surtout par l'hypertrophie du nez, des lèvres et de la mâchoire inférieure. Le nez, avons-nous dit, était plutôt augmenté en longueur qu'en largeur et en épaisseur.

Mais il y a, croyons-nous, peu de cas où la forme en lippe de la lèvre inférieure, le prognathisme du maxillaire inférieur soient plus accusés. Au maxillaire supérieur aussi, les arcades alvéolaires étaient déjetées en dehors, indice d'un processus déformant avancé, car ce fait n'est pas noté dans la plupart des observations.

2° Au *cou*, la thyroïde est très augmentée de volume par suite d'une dégénérescence cancéreuse. On sait que dans l'acromégalie, l'état de cet organe est très variable. Toutefois sa transformation nettement néoplasique n'avait pas encore été signalée.

3° Au *tronc*, nous avons à examiner le rachis et le thorax. L'aspect de la colonne vertébrale est on ne peut plus typique. Il y a une cyphose cervico-dorsale, arrondie, s'accompagnant d'hypertrophie des apophyses épineuses. L'incurvation est imputable en partie à cette hypertrophie apophysaire. Celle-ci confirme d'ailleurs la loi de M. Marie d'après laquelle l'augmentation de volume porte

Digitized by Google

surtout sur « les extrémités des os ». Il n'y avait pas de scoliose, ni de lordose lombaire.

Le thorax dans sa configuration générale aussi bien que dans ses détails, répond point par point à la description que M. de Souza Leite a donné de cette région. Même hypertrophie des os : clavicules, sternum, côtes. Mêmes modifications du côté des cartilages. Même forme en gouttière de la face antérieure de la poitrine. Celle-ci est également projetée en avant à sa partie inférieure.

4° A l'*abdomen*, on trouve mentionné un ballonnement du ventre mais qui n'est survenu qu'à la période tout à fait ultime de la maladie. Le ventre était, au contraire auparavant très flasque, très dépressible. Le rein flottant qui existait chez notre malade est le premier fait de ce genre qui soit signalé explicitement. Il est du plus haut intérêt et nous allons voir dans un instant l'interprétation qu'il convient de lui donner.

5° *Membres*. — Aux membres supérieurs on a noté une diminution considérable du volume des masses musculaires. Le segment terminal, la main, offre les déformations absolument classiques, surtout apparentes aux doigts, nettement visibles sur la figure ; nous n'insistons pas.

Les membres inférieurs ont subi des modifications analogues à celles qui ont porté sur les membres supérieurs. Deux particularités sont à retenir cependant : la substitution d'une quantité notable de graisse aux muscles du mollet, l'attitude paralytique, ou mieux, pseudo-paralytique du pied, en varus équin, attitude qui n'est pas indiquée dans les autres observations.

6° Du côté de l'appareil *respiratoire*, nous avons vu

Digitized by Google

qu'il existait chez notre malade une tuberculose des deux sommets. C'est là encore un fait nouveau, inconnu dans les anciennes comme dans les récentes observations. Mais cette tuberculose, que nous croyons pouvoir comparer à celle des malades réduits à l'impuissance motrice par une affection médullaire, est un fait probablement accidentel ; en tout cas, elle guérit en grande partie, comme l'autopsie le démontra.

Les douleurs si violentes qui ont tourmenté les derniers jours de notre malade étaient dues certainement en partie à ces tumeurs dont nous parlerons dans le récit de l'autopsie.

7° Le *cœur* offre ici comme toujours peu de particularités. Les palpitations sont mentionnées, chose d'ailleurs fréquente.

8° L'état de l'appareil *digestif* cadre également avec les données antérieures. La soif, extrêmement intense, était certainement en rapport avec ces décharges considérables de phosphates décelés à l'analyse chimique. Quant aux nausées, elles nous paraissent être un phénomène terminal.

9° Du côté du *système génital*, nous ne retiendrons que le fait capital, la ménopause précoce. Sur ce point encore, si important du reste, notre observation concorde parfaitement avec les précédentes. L'aménorrhée s'est installée chez notre malade vers l'âge de vingt-sept ans ; il est très probable donc qu'elle a marqué le début de la maladie, celle-ci étant nettement constituée trois ans après.

10° La *peau* avait comme toujours une consistance ferme. A la fin de sa vie, la malade a eu quelques traces

Digitized by Google

d'œdème vrai, mais c'est là probablement une manifestation cachectique. Les poussées congestives du côté de la face et des extrémités sont remarquables. M. Grocco note chez sa malade un fait analogue ; toutefois il y a des différences ; la poussée, dans son cas, survient à une époque plus rapprochée du début de la maladie, elle porte ses atteintes et se localise presque exclusivement sur les articulations, celles des mains et des pieds surtout. Les annexes de la peau ont subi les modifications habituelles : altération des ongles, croissance pileuse exagérée.

11° Au *système nerveux*, le phénomène qui prime tous les autres est la douleur. Chez Mme G..., les douleurs ont été précoces, violentes, continuelles et, on peut le dire, généralisées. Un fait de cette nature ne peut être attribué à une lésion *sine materia* ; nous en verrons l'explication à propos de l'anatomie pathologique. Disons seulement que de toutes les observations d'acromégaliques qui sont arrivées à notre connaissance, celle-ci est la seule où les phénomènes douloureux aient revêtu les caractères énoncés plus haut.

Notons la solidarité intéressante des poussées fluxionnaires et de la céphalalgie occipitale.

La sensibilité, dans ses différents modes, est, suivant l'ordinaire, bien conservée.

12° *Organes des sens*. L'affaiblissement de la vue et de l'ouïe est bien marqué, mais, chose singulière, il l'est moins que dans bien des cas d'acromégalie certainement moins avancés.

13° Le travail de M. de Souza Leite, si complet soit-il, ne renferme que peu de données sur l'état de l'*appareil musculaire*. Or, c'est là qu'est la différence la plus sail-

Digitized by Google

lante entre les documents rassemblés par cet auteur et les nôtres. En effet si, l'on trouve, dans la thèse précitée, la mention de la flaccidité, de l'incapacité fonctionnelle des muscles chez la plupart des individus, ces phénomènes, sauf peut-être dans le cas de M. Godlee, n'atteignent pas le degré qu'on constate dans quelques-unes de nos observations. Trois d'entre elles : celle de M. Gubian, celle de M. Claus et la nôtre vont faire ressortir, à l'analyse, l'existence d'une modalité de l'acromégalie non encore entrevue, d'une forme amyotrophique de cette affection.

Chez son malade, M. Gubian a noté, comme phénomènes précoces, de la gêne des mouvements de flexion et d'extension du rachis, une atrophie musculaire généralisée avec substitution graisseuse. Il parle aussi d'un prolapsus de la paroi abdominale. Il conclut ainsi : « Ce qui me semble constituer l'originalité de ma communication, c'est ce fait qui n'a point été encore signalé, que je sache, qu'il y a amyotrophie généralisée comme point de départ des signes objectifs, puis substitution hyperstéatosique à la fibre musculaire; celle-ci à son tour serait remplacée par la dégénérescence sclérotique ». Il ajoute plus loin que « l'amyotrophie est parfois un symptôme initial de l'acromégalie ».

Voici ce que M. Claus dit de sa malade : « Les muscles de tout son corps sont mous et flasques; il existe une pseudoparalysie, une impotence à peu près complète. Elle n'a pas plus de force dans les mains qu'un enfant d'un an. Elle se fatigue vite, elle est incapable de marcher pendant cinq minutes. La tête lui retombe sur les épaules, elle paraît être trop lourde, les muscles refusant de la

Digitized by Google

porter. La langue lui pend constamment hors de la bouche. »

L'atrophie musculaire est surtout remarquable dans notre cas. Elle survient à une époque très peu avancée de l'affection, puisque en 1874, on note déjà une gêne des mouvements de flexion et d'extension du rachis, de la difficulté à élever les bras, le tout accompagné de violentes douleurs à la nuque. Cette atrophie ne fait que s'accentuer, tant en extension qu'en intensité. La marche est rapide. Avant le troisieme séjour à l'Hôtel-Dieu de Mme G., les membres supérieurs et inférieurs étaient déjà atteints. Nous avons noté, et on a pu voir dans l'observation, que vers la fin de sa vie, la malade offrait une atrophie musculaire absolument généralisée. Cette atrophie a, d'après notre conviction, joué un rôle fondamental dans cette histoire pathologique ; c'est elle qui nous donnera la clé de divers phénomènes à l'étude desquelles nous allons passer.

Tout d'abord, la déformation rachidienne nous paraît ainsi qu'à M. Claus, devoir être rapportée, au moins en partie, à l'atrophie des muscles extenseurs du rachis. Bien que cette physiologie pathologique de la cyphose cervico-dorsale acromégalique n'ait pas encore été donnée, nous croyons que ce facteur doit intervenir dans la production de la courbure anormale. Nous ne nions pas d'ailleurs que d'autres causes, telles que l'altération osseuse ou ligamenteuse, l'augmentation même du poids de la tête puissent intervenir aussi.

C'est encore à l'atrophie musculaire que nous rapporterons l'existence, insolite et inobservée jusqu'alors, du rein mobile trouvé chez notre malade. L'autopsie a montré

Digitized by Google

que les obliques et le transverse n'existaient pour ainsi dire pas, tant ils avaient été atteints par le processus atrophique. Cet affaiblissement de la paroi abdominale, incapable de retenir et de brider les viscères abdominaux, devait nécessairement entraîner une chute plus ou moins marquée de ces organes toujours soumis, à l'état normal, à une certaine pression ; cette dernière diminuant ou cessant d'exister, la splanchnoptose était fatale. La luxation du rein hors de sa situation naturelle est-elle primitive ou secondaire ? S'est-elle produite d'emblée ou si elle a seulement succédé aux tiraillements, aux tractions exercés sur l'organe par la masse viscérale prolabée ? Nous ne saurions le dire, mais le fait, en somme, importe peu. Quelle que soit l'explication, une chose nous semble hors de doute, c'est le rôle de cette atrophie des parois musculaires dans le mécanisme de production de cette néphroptose.

N'interviendrait-elle pas aussi, cette atrophie, dans la genèse de la déformation thoracique caractérisée par une projection en avant de la partie inférieure et antérieure de la poitrine ? Dans notre cas tout au moins, l'atrophie extrême des muscles abdominaux, ayant perdu leur tonicité et impuissants à maintenir les côtes inférieures sur lesquelles ils s'insèrent, nous semble pouvoir être invoquée par analogie avec ce qui se passe au rachis, ce qui d'ailleurs n'exclut nullement l'intervention d'autres facteurs, l'altération propre du sternum et des côtes entre autres.

Nous avons vu combien l'atrophie était marquée au membre supérieur ; impossibilité presque complète d'élever le bras (atrophie deltoïdienne), flexion de l'avant-bras

Digitized by Google

peu énergique et difficile, force presque nulle aux mains. Le même fait nous explique l'attitude des pieds en varus équin. Remarquons-le : il ne s'agit pas ici de paralysie, aux prix de grands efforts, la malade peut encore, deux mois avant sa mort, se traîner péniblement en s'appuyant contre les murs. Semblable chose serait-elle possible si l'on avait affaire à une paralysie de cause autre que myopathique ?

En somme, dans notre cas, il s'agit d'une acromégalie avérée dans laquelle les phénomènes amyotrophiques ont été intenses, très étendus, ou pour mieux dire généralisés, et surtout, fait capital, précoces. Bien que l'observation de M. Gubian renferme peu de détails relativement à l'état de conservation des divers groupes musculaires, nous lui trouvons avec la nôtre une grande analogie. Celle de M. Claus s'en rapprocherait aussi, mais d'une manière moins nette. L'étude comparative du cas de M. Gubian et du nôtre, met encore en évidence un autre trait de ressemblance : l'existence de douleurs violentes à la nuque, aux bras, aux jambes. Ces douleurs, nous en avons vu la persistance et l'intensité chez notre malade. Elles affectent la forme fulgurante chez l'acromégalique de M. Gubian, et sont également tenaces malgré de rares intervalles d'amélioration. A quoi rapporter ces phénomènes douloureux, sinon à une altération des nerfs eux-mêmes ? Les névralgies à longue durée ne sont pas rares, mais la clinique ne fournit aucun exemple de douleurs persistant pendant quinze ans, comme chez notre malade et surtout aussi généralisées que chez elles, sans qu'il y ait à la base de tout cela un processus anatomique, un substratum matériel. Or, ce processus, l'exa-

Digitized by Google

men de notre malade en a démontré la réalité il s'agit d'une névrite comme l'examen microscopique le fera voir.

Ainsi se trouvent expliqués du même coup les deux phénomènes saillants des deux observations que nous rapprochions plus haut, celle de M. Gubian et la nôtre. Ainsi se trouve dégagée du complexus acromégalique une modalité bien définie, une forme amyotrophique essentiellement caractérisée par la précocité et l'étendue considérable des altérations musculaires avec toutes leurs conséquences possibles. Cette forme, en outre, semble offrir une étroite connexion avec des phénomènes d'un autre ordre : les douleurs, mais dûs à la même cause : les névrites.

V

FORMES CLINIQUES QUI SEMBLENT ETRE INDIQUÉES PAR L'ÉTUDE DES OBSERVATIONS EXISTANTES.

En revisant les symptômes consignés dans les observations que nous avons rassemblées, nous avions fait remarquer l'importance particulière des troubles oculaires. Dans 4 cas (Du Cazal, Gauthier, Claus, Pick), sur 15, on ne signale aucun désordre dans l'appareil de la vision. Les 11 autres présentent, à des degrés divers, soit de simples troubles fonctionnels, soit des lésions anatomiques. Or, il est un fait qui nous paraît remarquable : c'est la disproportion entre l'intensité de ces troubles fonctionnels ou autres, d'une part, l'âge, l'an-

Digitized by Google

cienneté de la maladie, d'autre part. Pour prendre un exemple, pourquoi la malade de M. Claus qui est acromégalique depuis vingt-cinq ans, a-t elle une vue excellente, tandis que la religieuse observée par M. le Professeur Spillmann, qui l'est depuis dix ou douze ans seulement, a déjà de l'amblyopie à droite et une amaurose presque complète à gauche? Nous trouverions des désaccords du même genre en examinant comparativement les cas que nous avons relatés.

Ces lésions oculaires ont été rapportées par tous les auteurs qui ont cherché à les expliquer, à une seule et même cause : l'hypertrophie pituitaire. M. Debierre note expressément que l'hémianopsie temporale bilatérale de sa malade ne peut être mise sous la dépendance du tabes dont cette même malade paraît également affectée. Il faut donc admettre que l'hypertrophie hypophysaire varie énormément suivant les cas. Il faudrait de plus accepter le fait que cette action mécanique de la tumeur pituitaire, peut s'exercer sur des points extrêmement restreints et, comme le dit M. Debierre, « amener l'atrophie des faisceaux nerveux qui se rendent aux deux moitiés internes de la rétine. » Nous croyons que l'action mécanique n'explique pas tout. Les troubles oculaires nous paraissent être, dans bon nombre d'observations, trop précoces et trop prédominants, pour qu'il n'y ait pas là en jeu un autre facteur. Ils nous paraissent trop variés pour pouvoir être rapportés à une cause univoque. Aussi, serions-nous disposés à distinguer dans l'acromégalie un type caractérisé, surtout par les altérations de l'appareil de la vision.

Parmi les observations récentes, il en est une qui a

Digitized by Google

particulièrement attiré notre attention, c'est celle de M. Surmont. Deux traits, dit-il, caractérisent mon observation : le début précoce, l'accroissement total du corps. Nous avons vu que, pour l'auteur, ces deux faits sont connexes, le second étant une conséquence du premier : « l'incitation ostéogénique se manifestant chez un sujet dont le squelette est encore en voie de formation, comme une enfant de quatorze ans, amène l'accroissement exagéré d'un nombre d'os plus considérable que dans les cas où, débutant plus tard, elle évolue dans un organisme dont le développement osseux est achevé ou près de l'être. » Le professeur Recklinghausen avait, par la théorie, prévu cette éventualité : « Si, dit-il, la pachyacrie survient à une époque où les lignes épiphysaires ne sont pas déjà inactives, il peut y avoir accroissement des os en longueur dans les membres atteints. » Et, en effet, M. Surmont remarque que, par suite de l'allongement, les extrémités paraissent moins élargies.

Il ajoute que la cécité rapide s'explique par le développement exagéré, plus rapide aussi, du corps pituitaire.

M. Marie admet les explications de M. Surmont, et voit là un fait d'acromégalie atypique. En sorte qu'on peut se demander s'il n'y aurait pas lieu d'établir une forme différenciée des autres par son début et sa marche, une forme juvénile de l'acromégalie.

Mais comme, dans le cas de Freund, où la maladie a débuté à quinze ans, rien de pareil ne s'est produit, au moins en ce qui concerne les lésions oculaires, nous devons suspendre notre jugement et attendre des observations analogues plus nombreuses.

Digitized by Google

CHAPITRE V

ANATOMIE PATHOLOGIQUE

Les autopsies complètes de sujets atteints d'acromégalie sont en petit nombre dans la science. Le cas que nous avons pu observer dans le service de M. Renaut, ayant pu être l'objet de recherches anatomiques aussi complètes que possible, constituera donc un appoint probablement important à l'histoire des lésions des tissus et d'organes propres à la maladie qui nous occupe. Dans ce chapitre, le lecteur trouvera la description des lésions que nous avons pu observer à l'autopsie de Mme G..., et, à l'occasion de chacune d'elles, nous énoncerons les conformités ou les différences existant entre les altérations observées dans notre cas et celles qui ont été relevées par les auteurs.

Cette méthode nous paraît la meilleure; elle permet en effet à la fois de faire l'étude d'un cas particulier et, par comparaison avec les descriptions qu'on pourrait appeler classiques, elle rendra possible l'étude générale de l'anatomie pathologique de l'acromégalie à celui-là même qui n'aurait que notre mémoire entre les mains.

Digitized by Google

On sait que dans l'acromégalie il existe une triade de lésions constantes consistant en : 1° lésions du squelette, 2° lésions des téguments, 3° lésions de l'hypophyse. D'ores et déjà nous énoncerons que *ces lésions sont toutes les trois hypermégaliques*, tant au sens macroscopique qu'histologique de ce terme.

Outre ces lésions constantes, il en est de contingentes, c'est-à-dire qui dans certains cas existent à un degré très marqué, à un degré moindre dans quelques autres, et dans certains enfin sont absentes. Nous étudierons successivement ces deux ordres de lésions chez notre malade ; puis nous les comparerons aux descriptions qu'en donnent les auteurs qui nous ont devancé.

PREMIÈRE DIVISION

Triade hypermégalique.

Chez notre malade, comme chez tous les malades autopsiés, il existait des lésions du squelette, des lésions des téguments, et l'hypophyse avait vu s'accroître ses dimensions dans des proportions considérables.

I

LÉSIONS DU SQUELETTE

Nous examinerons successivement celles de la tête, du rachis, du thorax, du bassin et des membres.

Digitized by Google

A. *Tête.*

Avant d'entrer dans le détail des particularités osseuses que présente cette région, nous allons indiquer les diamètre, tels qu'ils nous ont été très obligeamment communiqués par M. le professeur Testut, qui a bien voulu se charger de la préparation du crâne :

Ligne naso-basilaire.	110
Diamètre iniaque.	183
— maximum.	189
— transverse maximum. . . .	146
Indice crânien.	77,23
Diamètre vertical maximum.	142
— stéphanique.. . . .	111
— frontal minimum.	104
— astérique.	116
Trou occipital, longueur.	34
— largeur.	28

Voici maintenant quelques mensurations prises sur la table d'autopsie (crâne revêtu de ses parties mollés) :

Du menton à la protubérance occipitale extérieure.	21,6
Tour de la tête (par la glabelle et l'occiput). . .	56
Tour de la base extérieure du crâne (nuque, tête, région sous-auriculaire, front).	92
De la racine du nez à la protubérance occipitale. .	19,2
Entre les deux racines de l'apophyse zygomatique.	14,3
Entre les angles de la mâchoire inférieure. . .	10,3

Digitized by Google

Du menton à la racine du nez.	13,9
De la racine du nez au point culminant des pariétaux.	15
Tour du maxillaire inférieur, d'un angle à l'autre.	25
De l'articulation temporo-maxillaire au menton.	15
Hauteur de la branche de la mâchoire (de l'angle à l'articulation).	5
Du milieu du bord inférieur de l'arcade zygomatique au bord inférieur du maxillaire inférieur.	7,5
Du bord antérieur du tragus au milieu de la ligne demi-circulaire du frontal.	17
Du bord postérieur de l'apophyse mastoïde au point sus-indiqué du frontal.	22
Du bord antérieur du tragus à l'insertion de l'aile du nez.	13

Ces mensurations ont été prises suivant les indications de Freund; la différence la plus marquée entre ses résultats et les nôtres est celle qui porte sur la distance de l'articulation temporo-maxillaire au menton; cette distance de 11 centimètres dans son cas est de 15 dans le nôtre; elle est l'indice d'un prognathisme beaucoup plus marqué.

Indépendamment des diamètres signalés plus haut l'examen du crâne sec donne les résultats suivants :

La surface extérieure offre tout d'abord une disparition complète des sutures métopique, coronale, sagittale et lambdoïde. Rappelons que notre malade avait à peine quarante-cinq ans au moment de sa mort.

Sur une coupe de la voûte on est immédiatement frappé par deux particularités : la minceur extrême dans cer-

Digitized by Google

taines régions, l'énorme épaisseur sur d'autres points. Nous y reviendrons tout à l'heure.

A la voûte les trous pariétaux sont très nets. La protubérance occipitale externe et les lignes courbes sont très

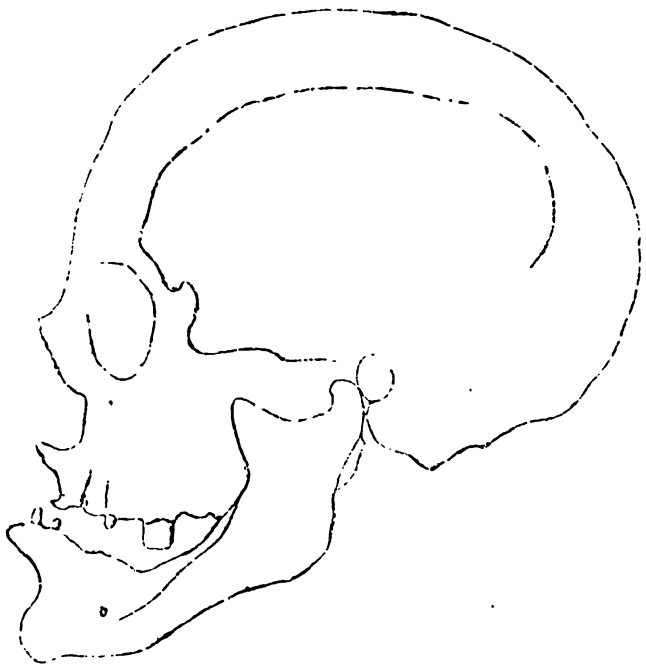

peu marquées. De plus, elles sont fort rapprochées l'une de l'autre, de sorte que l'inférieure n'est pas comme normalement à égale distance de la supérieure et du bord postérieur du trou occipital, elle est assez éloignée de ce dernier. La région de l'écaille occipitale comprise entre la ligne inférieure et le trou occipital est très mince et excavée. Ces résultats diffèrent de ceux qu'on a obtenus en

Digitized by Google

général à l'examen de cette portion du crâne, sur le vivant ou sur le crâne sec ; la protubérance et la crête sont souvent plus marquées que normalement. C'est certainement l'inverse dans notre cas.

Les condyles sont déformés, irréguliers, ils sont entourés d'aspérités, fait signalé par M. Broca, à propos du squelette de la malade de M. Marie.

Le fait le plus remarquable dans cet examen de la surface extérieure du crâne est la disparition précoce des sutures. Fritsche et Klebs l'ont signalée chez leur malade qui avait du reste à peu près le même âge (quarante-sept ans) que la nôtre. M. Broca ne les trouve au contraire nullement ossifiées.

Voyons l'intérieur du crâne.

Sur la tranche de section détachant la calotte crânienne, on remarque une minceur extrême de la paroi au niveau de la fosse temporale surtout du côté droit ; la paroi, en ce point, est absolument translucide et l'os n'a guère qu'un demi-millimètre d'épaisseur. Cette dernière dimension est au contraire énorme au niveau du frontal et de l'occipital : le premier a, à 4 centimètres au-dessus du sommet de l'apophyse crista galli, une épaisseur de 15 millimètres ; le second à 2 centimètres environ au-dessus de la protubérance occipitale interne une épaisseur de 17 millimètres. C'est le diploë qui à lui seul constitue presque toute cette énorme paroi ; il offre un aspect particulier, criblé d'orifices arrondis ; les tables externes et internes sont fort minces. Fritsche et Klebs avaient déjà trouvé cet épaississement et cet amincissement, dans les points correspondants à ceux de notre crâne. M. Broca a également trouvé de l'épaississement, mais M. Henrot note

Digitized by Google

que les parois crâniennes ne sont ni épaissies ni déformées.

A l'étage supérieur de la base on remarque sur les voûtes orbitaires de nombreuses saillies acuminées. Mais on est surtout frappé de la largeur insolite des gouttières olfactives. Cet élargissement tient sans doute à l'expansion des sinus sphénoïdaux. La lame criblée de l'ethmoïde est bien plus courte à gauche qu'à droite. La suture sphéno-ethmoïdale a disparu.

A l'étage moyen la selle turcique est agrandie, surtout en profondeur; celle-ci est de 20 millimètres. Mais le fond est très inégal et parsemé de dépressions dont 2 ou 3 assez profondes. Son diamètre transversal est de 27 millimètres. Son diamètre antéro-postérieur de 21. Ces chiffres sont assurément inférieurs à ceux trouvés par d'autres observateurs, (le cas du professeur Taruffi, par exemple), mais ils sont néanmoins supérieurs à la normale.

Les trous optiques sont ovalaires et fort étroits; l'écartement entre leurs extrémités internes est de 35 millimètres. De chaque côté de la selle turcique on voit un orifice extrêmement allongé dans le sens vertical, c'est la partie interne de la fente sphénoïdale. Les parties latérales de l'étage moyen sont parsemées de rugosités saillantes; les orifices nerveux ou vasculaires semblent normaux, sauf les deux exceptions sus-indiquées.

A l'étage inférieur le bord supérieur du rocher est très proéminent; l'apophyse basilaire est allongée et très rugueuse. Le trou déchiré postérieur est très grand, surtout à droite. Les gouttières latérales sont très prononcées; il en est de même de la crête occipitale interne en sorte

Digitized by Google

que les fosses cérébelleuses sont fort excavées. La distance de la protubérance occipitale interne au trou borgne est de 142, M. Broca avait trouvé 140.

En somme l'endocrâne offre comme dans tous les cas d'acromégalie : une exagération des saillies osseuses, une certaine déformation du trou optique et, au-dessus de tout, un agrandissement de la fosse pituitaire.

Cette conformité de notre cas avec les précédents, l'examen de la face va la montrer réalisée à un plus haut degré encore dans cette région qu'au crâne.

L'orbite paraît normale. Elle a en hauteur 37 millimètres, transversalement 43 millimètres. Entre les deux sutures fronto-jugales, on trouve 104 millimètres.

Les tubérosités maxillaires sont volumineuses.

Les os nasaux semblent peu modifiés : longueur du bord externe 33 millimètres, du bord interne 20 millimètres, en sorte que l'allongement considérable du nez tiendrait surtout au cartilage; les os nasaux étaient également normaux dans le cas de M. Broca. Les arcades zygomatiques sont volumineuses, le tubercule très prononcé.

Voici quelques mensurations prises sur la face (état frais) :

Longueur du nez (de la racine, au niveau de la fente palpébrale, à l'extrémité du lobule). .	62 mm.
Hauteur de la sous-cloison.	30
Largeur de l'aile du nez (du pli naso-génien à l'extrémité du lobule).	55
Largeur du nez (au niveau du bord inférieur des os nasaux).	22
L'arcade alvéolaire inférieure dépasse la supérieure (sur la ligne médiane) de. . . .	15

Digitized by Google

Comme toujours, c'est surtout aux maxillaires, et au maxillaire inférieur en particulier, que les lésions du squelette facial prédominent. Cependant l'arcade alvéolaire supérieure offre sur notre crâne une projection en avant tout à fait analogue à celle de l'arcade inférieure, mais bien moins marquée. Une telle déformation du maxillaire supérieur n'a pas été signalée très souvent ; elle nous semble indiquer que le processus acromégalique est parvenu à un stade avancé. Les alvéoles nous ont paru plus minces, plus fragiles et beaucoup plus profonds; d'ailleurs les quelques dents qui restent sont allongées; une petite molaire supérieure droite a 26 millimètres de long; elle ne paraît pas plus volumineuse que normalement; ce n'est pas là l'hypertrophie des dents signalée par M. Henrot.

Le maxillaire inférieur est remarquable à divers et nombreux points de vue. Son angle est très obtus, 135° environ. Sa face antérieure est fortement concave dans le sens vertical au niveau de la partie antérieure de l'arcade alvéolaire. Les alvéoles, dont quelques-uns, en arrière, sont comblés, offrent les mêmes caractères qu'au maxillaire supérieur. Cette concavité très prononcée de la face antérieure de l'os est due à la projection de la symphyse mais surtout croyons-nous à l'accroissement de hauteur du bord alvéolaire et à sa projection en dehors. Il en résulte que le bord antérieur de la symphyse et celui de l'arcade sont presque au même niveau. Le bord inférieur de l'os est très sinueux et très courbe au-dessous de la symphyse. Les trous dentaire inférieur et mentonnier sont très larges; les apophyses géni sont remplacées par de nombreuses

Digitized by Google

aspérités dont quelques-unes sont très aiguës. Les condyles sont larges. Voici quelques chiffres :

De l'angle à la symphyse.	107
Hauteur au niveau de la symphyse (hauteur directe mesurée au compas).	44
Branches, largeur.	33
— hauteur.	48
Diamètre transversal du condyle.	27
Distance maxima du condyle à la symphyse. .	146

Nous conclurons de ce qui précède que les déformations acromégaliques sont parfaitement identiques, dans notre cas, à celles qui avaient été décrites auparavant, et de plus, qu'elles y sont, pour la plupart, très marquées à l'extrémité céphalique.

B. *Rachis.*

Au rachis, on trouve une déformation bien spéciale suffisamment décrite dans l'observation. Les vertèbres présentent une énorme hypertrophie des tubercules terminaux des apophyses épineuses cervico-dorsales; aussi pourrait-on leur appliquer la loi de Marie qu'il avait seulement formulée pour les os des membres : « l'hypertrophie porte sur l'extrémité des os ». Et, en effet, les vertèbres sont peu modifiées dans leurs autres parties constituantes. Le fait a d'ailleurs été signalé comme ordinaire dans les autopsies d'acromégalie.

Il n'est pas inutile de rappeler que cette hypertrophie même des apophyses épineuses contribue à la constitution

Digitized by Google

de la cyphose; en effet, arrivant à se toucher elles se refoulent les unes les autres, et le résultat en est cette incurvation si remarquable, nous l'avons dit, par la constance de son existence et l'uniformité de sa localisation.

On a signalé parfois des courbures, ou secondaires et consécutives à la déviation principale, ou d'une autre espèce. Les premières comprennent surtout la lordose lombaire compensatrice. Les deuxièmes sont des scolioses de direction et de degré, d'ailleurs très variables. Ces courbures sont inconstantes; elles n'existaient pas chez notre malade.

Outre les lésions des os de la colonne vertébrale, telles que nous venons de les décrire, nous devons faire remarquer soigneusement qu'en aucun point de la surface interne du canal rachidien, la dure-mère ne présentait d'adhérences à la surface de ce canal. Elle s'enlevait avec la moelle comme d'un fourreau, exactement comme chez les sujets les plus normaux. Mais la surface interne du canal rachidien dans toute son étendue, surtout au niveau des corps vertébraux et des trous de conjugaison, présentait un revêtement de tissu cellulo-adipeux d'une exubérance remarquable.

Le tissu cellulo-adipeux n'était en effet autre que celui qui double le périoste interne des vertèbres et en avant le grand surtout ligamenteux postérieur.

Dans toute l'étendue de cette formation on ne remarquait ni induration fibreuse prépondérante formant nouure au sein des tissus fibreux qui constituent le périoste interne, ni aucune cicatrice, ni enfin rien qui ressemblât à des pseudo-membranes évoluées. Mais le périoste vertébral présentait à ce niveau l'apparence exacte d'une

Digitized by Google

surface capitonnée. Chaque feston de cette sorte de capitonnage, saillant du côté de la dure-mère, était formé par des pelotons adipeux considérablement accrus de volume et donnant un aspect jaune mat au revêtement interne du canal rachidien en dehors de la dure-mère. Celle-ci n'était du reste nullement comprimée tout le long de la moelle par la sorte de coussin que nous venons de décrire et dont l'épaisseur sur une coupe poussée jusqu'a l'os atteignait parfois un centimètre. Mais ce même tissu fibro-adipeux, en se réfléchissant dans les trous de conjugaison se poursuivait dans toute l'étendue de ces derniers, pinçant les racines solidement. Nous insistons ici sur cette circonstance parce que la lésion que nous venons de décrire, poussée à un tel excès de développement dans le trajet des trous de conjugaison, donne la clé des névrites et probablement aussi des dégénérescences musculaires qui rendent notre cas d'acromégalie tout à fait individuel parmi ceux décrits jusqu'ici.

C. *Thorax.*

Le thorax, nous l'avons vu, était très ample. Sa circonférence prise au-dessous des seins était de 85 centimètres. C'est surtout à la partie supérieure de cette cavité que l'agrandissement est remarquable, fait noté dans bon nombre d'observations. Nous ne reviendrons pas sur les déformations du thorax dans son ensemble : aplatissement latéral, projection de la partie inférieure en avant, gouttière chondro-sternale. On a constaté nettement les altérations osseuses habituelles portant sur les côtes, le ster-

Digitized by Google

num, les clavicules ; ces altérations sont une augmentation de volume dans tous les sens, une saillie plus marquée des moindres reliefs ; ajoutons-y l'ossification extrême des cartilages costaux. Les clavicules étaient surtout remarquables par leur volume et l'aspérité de leur surface.

Ainsi donc, il y a concordance parfaite entre les résultats antérieurs et celui de l'examen du thorax chez notre sujet.

D. *Membres inférieurs*

Le bassin osseux n'a pas été examiné d'une façon spéciale, mais il était très probablement agrandi à en juger par les diamètres pris sur le cadavre.

D. Sacro-pubien..	25
D. bis-épineux.	28
D. bi-trochantérien.	34

Les seuls os du membre inférieur qui aient été examinés à l'état sec sont le tibia et le péroné. Le tibia n'offre rien d'anormal. Quant au péroné, il est cannelé, suivant l'expression de M. le professeur Testut. Les deux faces, antérieure et postérieure, fortement excavées, forment une sorte d'aileron longitudinal qui avait été décrit déjà par M. Broca sur le squelette examiné par lui.

Nous donnons quelques mensurations prises sur le cadavre.

Longueur du membre inférieur (du trochanter à la plante).	84
Longueur de la cuisse (du trochanter au condyle externe).	38

Digitized by Google

Longueur de la jambe (du condyle externe du fémur à la malléole ext.).	40
Hauteur du pied.	6
Circonf. de la cuisse, en haut.	51
— — à 15 c. au-dessus de la rotule.	45,5
— — juste au-dessus de la rotule.	39,5
Circonférence du mollet.	35,5
Largeur de la rotule.	6
Hauteur.	6,7
Largeur du tibia en haut.	9,6
— — au milieu.	3,6
— — en bas.	4,2
Circonférence du genou.	40
— — de la jambe au-dessus des mal.	23
— — sur les malléoles.	25
— — du métatarse.	27
Diamètre bi-malléolaire.	7
Longueur du pied.	25,5
Largeur du talon.	7
Largeur du pied au niveau des articulations des orteils.	10,5
Tour du pied à ce niveau.	26,5
Tour du cou de pied.	27
Longueur du gros orteil.	7,5
Largeur —	3
— — du 2me orteil.	1,8
— — du 3me orteil.	1,5
Épaisseur de la phalange unguéale. . . . . (gros orteil).	2,7
— — 2me.	2
— — 5me.	1,7

Digitized by Google

Circonférence du gros orteil (1re phal.). . . .	8,4
— — (dernière phal.).	9,8
Circonférence du petit orteil.	5,5

E. *Membres supérieurs.*

Les os qui ont été examinés à l'état sec sont l'humérus et le cubitus. Ce dernier n'offrait rien de bien spécial sauf une accentuation de la saillie des crêtes et des tubercules d'insertion. L'humérus était volumineux. L'empreinte deltoïdienne faisait une saillie extrêmement marquée. La tête était déformée par des ostéophytes au niveau des tubérosités ; ces productions font ressembler la tête humérale à une extrémité articulaire qui aurait été atteinte d'arthropathie tabétique.

A l'état frais les phalanges offraient comme toujours une certaine augmentation de volume et un épaississement du périoste ; l'os paraissait très spongieux. Cette constitution particulière existait également aux phalanges des orteils.

En résumé, nous retrouvons dans notre cas les lésions fondamentales du système osseux atteint d'acromégalie, ces lésions sont surtout marquées à la selle turcique, au maxillaire inférieur, au rachis, et au thorax.

Voici quelques mensurations relatives au membre supérieur :

Circonférence du bras (milieu) . , ...	21cm 5mm
— coude . . . . . , . .	23
— de l'avant-bras (en haut) . .	21
(maxima) . .	22

Digitized by Google

— du poignet	17cm 5mm	
Longueur totale du membre supérieur (de l'acromion à l'extrémité du médius) .	75,5	
Longueur du bras (acromion-épicondyle) .	31	
— de l'avant-bras (épicondyle-extrémité inférieure du radius).	26	
Longueur de la main	18,5	
Largeur du poignet.	6,8	
— métacarpe (sans le pouce). . .	10	
Circonférence du poing.	30	
Tour de la main au point le plus large avec le pouce.	25	
Tour de la main sans le pouce.	22	
Largeur du pouce.		28mm
— de l'index		28
— du médius		25
— de l'annulaire		22
— l'auriculaire.		17
Circonférence de la 1re phalange, 1er doigt		78
— — 2me —		78
— — 3me —		75
— — 4me —		72
— — 5me —		63
— 3me phalange 1er —		72
— — 3me —		63
— — 5me —		54
Longueur de l'index.		90
— l'auriculaire		80
Tour de la 2me articulation du médius . . .		74
Longueur du médius.		95

Digitized by Google

Disons enfin que la taille de notre sujet, mesurée sur la table d'autopsie était de 1 m. 64.

Lésions histologiques du tissu osseux. — Les fragments d'os examinés avaient été fixés par un séjour prolongé dans le liquide de Müller, puis lavés à fond pour enlever l'excès de bichromate. Ils furent ensuite décalcifiés par l'acide picrique, et le durcissement fut achevé par la gomme et l'alcool. Les coupes furent ensuite colorées les unes par le picro-carminate d'ammoniaque à examiner dans la glycérine, les autres par l'éosine hématoxylique et montées dans la résine Dammar. Ces dernières, avant d'être montées dans la résine, avaient été traitées successivement par l'alcool éosiné, l'essence de girofle, puis par l'essence de bergamote, afin de faire reparaître les détails de structure noyés par l'éclaircissement dans l'essence de girofle.

Un fait qui frappe de prime-abord, c'est dans de pareils os la minceur du tissu compact occupant la périphérie de la pièce osseuse comparée à l'énorme développement et à la régularité du tissu spongieux. C'est ainsi que dans les portions les plus épaissies des os de revêtement du crâne, par exemple, ce dernier se montre à un état d'énorme développement et formé de mailles résultant toutes pour ainsi dire de la juxtaposition de cercles parfaits. L'aire du cercle est occupée partout par de la moelle rouge à la constitution de laquelle prennent part un plus ou moins grand nombre de vésicules adipeuses. Le vaisseau qui commande chaque espace médullaire de forme circulaire en occupe le milieu exact lorsqu'il apparaît sectionné en travers. A la

Digitized by Google

périphérie de la moelle osseuse, au voisinage des travées répondant aux systèmes de Havers géants de l'os spongieux, on ne distingue ni rangée d'ostéoblastes comme dans un os rachitique, ni cellules à noyaux multiples (myéloplaxes), ni enfin de cellules à noyaux bourgeonnants de Bizzozero.

A ces caractères tous les histologistes reconnaîtront qu'il s'agit ici d'une formation médullaire au repos, d'une *moelle quiescente*.

Certains points de la coupe montrent des vaisseaux médullaires obliques. Quelques-uns de ceux-ci viennent même fréquemment butter contre les lamelles osseuses du système de Havers géant qui circonscrit l'espace médullaire. Certains s'engagent même dans le plein des lamelles osseuses pour y creuser un canal. Que celui-c traverse en entier les lamelles osseuses pour passer à travers elles dans un autre espace médullaire ou qu'au contraire il s'arrête à mi-chemin de ces dernières en logeant un vaisseau qui se courbe en anse pour prendre un trajet rétrograde, l'aspect ne varie pas : entre le vaisseau sanguin et les lames osseuses évitées à son contact, il n'y a ni ostéoblastes ni cellules à noyaux multiples.

Le fait est important; il montre que le remaniement des systèmes de lamelles osseuses par les vaisseaux des espaces médullaires est ici *de toute lenteur*.

En effet, non seulement dans les ostéites où l'on rencontre sur les parois des vaisseaux érodants des ostéoblastes et des myéloplaxes nombreux, ainsi qu'une zone de décalcification et de ramollissement des travées osseuses le long du vaisseau, laquelle manque complètement ici — mais

Digitized by Google

encore dans les os à croissance rapide, l'aspect du tissu spongieux est tout autre. Sur l'astragale d'un fœtus de mouton, de 28 à 30 centimètres, c'est-à-dire dans un os où le tissu spongieux est encore incessamment remanié par des destructions et des réédifications continuelles et quelquefois simultanées de lamelles osseuses, il n'en est plus ainsi ; les myéloplaxes, les cellules à noyaux bourgeonnants et les ostéoblastes ne font jamais défaut. Ces cellules (ostéoclastes de Kölliker) ayant pour principale fonction de ronger moléculairement l'os ancien, comme aussi de reconstruire de nouvelles lamelles osseuses à la marge du nouvel espace médullaire créé autour des vaisseaux — ces cellules, disons-nous, sont constamment présentes et indiquent l'activité de la moelle en tant qu'organe de la destruction d'anciens systèmes de lamelles et de reconstitution de systèmes nouveaux. Bien plus, il n'est pas jusqu'aux os dermiques qui constituent la portion solide des écailles de l'orvet adulte qui ne présentent ça et là des myéloplaxes et des rangées d'ostéoblastes à la périphérie des espaces médullaires. Il s'agit pourtant ici de l'os d'un animal à sang froid ayant parcouru toutes les phases de son évolution. Or on sait avec quelle lenteur s'opèrent chez les lacertiens les phénomènes de croissance. Chez notre acromégalique au contraire, rien que la moelle rouge formée de ses cellules indifférentes et dépourvue d'éléments indicateurs du remaniement actif et rapide le long des travées osseuses.

Ces *travées osseuses* elles-mêmes forment avons-nous dit, autour des espaces médullaires, des systèmes de Havers à immenses rayons formés d'un petit nombre de lamelles. Toutes ces lamelles concentriques les unes aux

Digitized by Google

autres suivant des courbes continues parfaites donnent aux systèmes Havériens l'aspect d'immenses cocardes dont l'évidement central répond à la moelle rouge. Les bords de ces systèmes sont tous tangents régulièrement les uns aux autres dans le tissu spongieux du crâne, presque dans le travers d'une coupe de plusieurs centimètres carrés perpendiculaire à la surface, comme s'ils avaient été disposés les uns à côté des autres soigneusement par un dessinateur. Ils sont agencés de telle façon que les espaces triangulaires ou quadrangulaires nécessairement interceptés entre les contacts de plusieurs systèmes adjacents ne donnent pour ainsi dire point place à ces systèmes incomplets de lamelles osseuses, désignés par M. le professeur Renaut sous le nom de systèmes intermédiaires Havériens, et qui sont dans le tissu spongieux des os ordinaires les restes des anciens systèmes de Havers sur lesquels ont végété en les morcellant les bourgeons vasculaires ossificateurs qui ont construit les systèmes de Havers définitifs. Cet aspect qui nous a été signalé par M. le professeur Renaut est des plus frappants et des plus caractéristiques. La signification morphologique n'est pas moins nette; elle se déduit pour ainsi dire d'elle-même. A un moment donné, il s'est produit une poussée ostéo-formative dans le domaine de la moelle osseuse. Dans les parties des os qui sont devenues hypermégaliques, très lentement, systématiquement, à espaces réguliers et pour ainsi dire réglés, une série de systèmes de Havers à grande aire médullaire centrale et à petit nombre de lamelles osseuses régulièrement concentriques se sont construits. Pas à pas, ils ont pris la place de l'ancien système de travées médullaires, se rangeant

Digitized by Google

méthodiquement les uns à côté des autres, ployant leurs contours de façon à épouser au maximum les contours les uns des autres et ne laissant entre eux aucun vestige, pour ainsi dire, ou pour mieux parler, des vestiges très rudimentaires des anciens systèmes de lamelles auxquels ils se sont substitués. De là cet aspect paradoxalement régulier de la substance spongieuse si caractéristique et qui frappe de prime abord. De là l'absence dans un tel tissu spongieux de ces festons saillants ou rentrants, de ces épines ou de ces travées minces qui donnent au tissu spongieux des os ordinaires l'aspect presque exact des alvéoles irréguliers de la mie d'une tranche de pain grillé. De là enfin l'absence, au milieu des espaces médullaires, d'îlots irréguliers de lamelles osseuses ne répondant à aucun système de Havers parfait. Chaque espace médullaire, nous le répétons, est ici arrondi, circulaire ou elliptique ; c'est un *système clos* par une série de lamelles osseuses concentriques et continu dans toute son épaisseur.

Les lamelles osseuses sont elles-mêmes parfaitement régulières et renferment des cellules osseuses répondant toutes au type des corpuscules osseux adultes, mais elles présentent une particularité remarquable: elles sont *lâchement unies* concentriquement *les unes avec les autres*. Leurs espaces interlamellaires sont même jusqu'à un certain point développables. Sur les extrémités des coupes, là où le rasoir a en quelque sorte *tiré*, on est étonné de voir fréquemment des lamelles osseuses s'écarter les unes des autres en s'effeuillant.

Ces lésions ont ceci de particulier qu'elles consistent bien plutôt en une exagération de la régularité avec la-

Digitized by Google

quelle se constitue chaque os médullaire élémentaire entrant dans la composition du tissu spongieux de l'os, qu'en des modifications brutales, telles qu'on les constate au cours du rachitisme ou des ostéites, par exemple, et qui du premier coup sautent aux yeux. C'est peut-être pour cela que les auteurs qui se sont occupés de la question n'ont pas relevé les particularités que nous venons de décrire. M. Marie, dans son dernier et très remarquable travail, se borne en effet à indiquer l'hyperplasie des os, le développement majeur de leurs parties périostiques. Il est cependant très peu probable que chez les autres acromégaliques, la formule des altérations osseuses soit sensiblement différente de ce qu'elle nous apparaît dans le cas particulier de Mme G. Pour vérifier cette formule, nous ferons remarquer qu'il n'est même pas besoin de se donner le souci de faire des préparations histologiques ; il y aura toujours des points du squelette où le tissu osseux développé par l'acromégalie manifestera, même à l'œil nu, la loi particulière de son développement. Si par exemple on examine chez Mme G. le rebord alvéolaire des maxillaires ou les végétations qui couvrent les apophyses géni, etc., on voit qu'en ces points le tissu osseux est disposé en lames transparentes. Autour des dents élongées dans leur portion recouverte de cément intermédiaire au rebord alvéolaire et à la couronne, ce rebord alvéolaire dessine des alvéoles évasés en des sortes de corolles plus ou moins irrégulièrement plissées et formées d'un tissu spongieux d'une régularité admirable dont les trous sont tous disposés les uns à côté des autres à la façon des mailles régulières d'un tulle. Sur ces parties, même beaucoup mieux que sur les coupes, on peut se rendre compte de la sorte

Digitized by Google

de méthode qui a présidé à la lente édification et à l'envahissement progressif et comme tranquille du tissu spongieux.

Si donc l'on en juge par le cas que nous avons eu l'occasion d'examiner, la formule histologique de la lésion du tissu osseux dans l'acromégalie serait la suivante : croissance lente de certains os s'opérant aux dépens de l'os périostique qui se réduit à des tables minces, tandis que l'os médullaire devient prépondérant, s'accroît avec une régularité pour ainsi dire mathématique et arrive à prendre une place majeure dans la constitution de la pièce du squelette, en prenant même la plus grande part à la constitution des stalactites osseuses que l'on observe sur certains points. Ceci explique, d'une façon tout à fait satisfaisante, comment et pourquoi les os prennent surtout un développement en épaisseur quand il s'agit d'os longs munis d'extrémités épiphysaires comme les métacarpiens, les métatarsiens et les phalanges.

La ligne d'ossification ne paraît pas extrêmement intéressée chez ces derniers et l'os ne croît pas en longueur. Il en est autrement dans les maxillaires qui sont dépourvus d'épiphyses et où le développement interstitiel de la formation osseuse médullaire peut librement s'effectuer.

Cette même formule histologique cadre aussi singulièrement avec un autre fait relevé par tous les auteurs et par conséquent acquis sans aucune idée préconçue. On aurait pu faire remarquer que *tous les os modifiés chez les acromégaliques sont des os à moelle rouge*. Métacarpiens, métatarsiens, phalanges, os de la face et de la voûte du crâne, vertèbres, clavicules, tous ces os sont précisément ceux dans lesquels la formation médullaire

Digitized by Google

conserve indéfiniment son activité chez l'homme, c'est-à-dire où la moelle osseuse reste embryonnaire et rouge.

Il importe maintenant de comparer le processus acromégalique des os à deux autres processus pour l'en différencier, nous voulons parler du rachitisme et d'une lésion beaucoup plus rare, la maladie osseuse de Paget.

Dans le rachitisme, tel qu'il a été étudié par MM. Renaut et Colrat, et par leur élève Assada [1], on voit purement et simplement disparaître l'ossification du type Havérien. L'os redevient ce qu'il était chez le fœtus de trois mois, c'est-à-dire formé d'une dentelle ostéoïde dont les travées sont exclusivement constituées par des fibres de Sharpey, dans les intervalles desquelles on trouve des corpuscules osseux du type le plus ordinairement fœtal. Entre ces travées, la moelle est muqueuse et non pas embryonnaire comme dans le tissu spongieux.

Dans de pareils os, et sans nous occuper des lésions dont l'épiphyse est le siège et qui, elles, sont sans rapport avec celles de l'acromégalie, il y a bien une augmentation d'épaisseur, une légèreté spécifique moindre et un amoindrissement de la solidité de l'os, mais, comme on le voit, c'est ici la formation périostique qui prend le pas, tandis que la formation médullaire, c'est-à-dire l'os édifié aux dépens de la moelle, rétrograde et se réduit à des rudiments en même temps que le canal médullaire se rétrécit, et souvent même disparaît au point lésé.

Au point de vue histologique, la maladie osseuse de Paget se rapprocherait davantage de l'acromégalie. MM. Albert Robin et Renaut étudient en ce moment même un

[1] Assada, *Rachitisme et syphilis osseuse*, thèse de Lyon, 1886.

Digitized by Google

cas de cette singulière affection et ont bien voulu nous autoriser à comparer les préparations d'ostéite de Paget avec nos préparations d'os acromégaliques. Comme dans l'acromégalie, l'ostéite de Paget est caractérisée par la prépondérance énorme que prend au point lésé l'os médullaire. Jusqu'au périoste et même remontant dans les insertions tendineuses, l'os médullaire édifiant du tissu spongieux à systèmes de Havers géants disposés autour d'aires arrondies de moelle rouge, forme à lui seul tout le tissu osseux dans l'étendue d'une coupe complète en travers. Mais il ne s'agit plus là d'une édification lente et régulière ; c'est à un vrai processus de remaniement tumultueux que nous avons à faire ici. Comme dans la croissance rapide des os spongieux et encore au delà, les vaisseaux ossificateurs d'origine médullaire ont à peine édifié leurs grands systèmes de Havers que d'autres vaisseaux ossificateurs du même ordre végètent, détruisent et morcellent le tissu spongieux qui a été l'aboutissant de la poussée ossificatrice antérieure. Dans tous les espaces médullaires d'un point lésé par la maladie de Paget on trouve des fragments de lamelles osseuses isolées, partiellement ou entièrement décalcifiées, rongées par une foule de myéloplaxes.

Du reste, l'ostéite de Paget se montre surtout dans la continuité des os longs sur les diaphyses ; elle aboutit à des lésions macroséopiques toutes différentes de celles de l'acromégalie ; il était cependant intéressant d'énoncer ce rapprochement entre les deux affections : à savoir que leur lésion osseuse type consiste dans l'envahissement des points lésés par l'os de formation médullaire, tandis que rétrogade l'os d'origine périostique pour lui faire place.

Digitized by Google

Nous terminerons ce paragraphe en indiquant simplement qu'en ce qui concerne le périoste, nous avons retrouvé les lésions décrites par M. Marie, à savoir : une certaine hyperplasie du tissu conjonctif modelé constituant le périoste. Mais il est à remarquer que l'augmentation d'épaisseur est surtout due ici à de la surcharge adipeuse en dehors de la couche tendiniforme. Il se passe ici, exactement, quoiqu'à un moindre degré, la même chose que dans le périoste tapissant la face interne du canal rachidien. De là en partie l'espèce d'élargissement diffus qui détermine l'apparence trapue si caractéristique des phalanges et qui transforme en un massif, en apparence continu, la série des apophyses épineuses des vertèbres. La présence d'un grand nombre de lobules de tissu adipeux dans la partie externe du revêtement périostique est, pour quiconque a étudié avec soin le processus de l'ossification normale, un phénomène indicateur d'une sorte de repos du périoste considéré en tant qu'organe ostéo-formateur. Nous allons retrouver des caractères analogues dans les lésions du tégument.

II

LÉSIONS DES TÉGUMENTS

Nous avons vu à propos de la symptomatologie les caractères extérieurs sous lesquels la peau se présente le plus habituellement. La coloration est variable ; on l'a trouvée tantôt un peu pigmentée, tantôt au contraire d'une pâleur cireuse, tantôt enfin, et c'est le cas le plus

Digitized by Google

fréquent, de couleur normale. Cette variabilité ne se rencontre pas en ce qui concerne l'épaisseur et la consistance. Toutes deux sont augmentées. Disons toutefois que cette modification a sa localisation la plus nette au niveau des mains, des doigts en particulier ; c'est elle qui leur donne cette forme cylindroïde, en boudin, si souvent mentionnée dans les observations. M. le professeur Renaut compare l'aspect et la consistance du tégument d'un acromégalique à l'aspect et à la consistance d'une peau qui a été atteinte d'érysipèles répétés, sans qu'il y ait cependant, dans l'acromégalie, de dureté éléphantiasique ; il y a hyperplasie, ainsi qu'on peut s'en convaincre par l'examen d'une coupe de la peau, même à l'œil nu. Bien que plus épaisse, cette peau est souple, et le pannicule adipeux qui la double n'a pas, comme dans les inflammations ou dans l'œdème chronique, la consistance d'un derme et d'un tissu cellulo-adipeux congelés.

On a signalé une dilatation, parfois très apparente, des orifices des follicules pilo-sébacés. Cette particularité était, chez notre malade, bien accentuée, surtout au niveau des ailes du nez. D'ailleurs les sécrétions sébacée et sudoripare sont presque toujours accrues.

Les ongles subissent des altérations diverses, qui souvent existent simultanément, telles que l'aplatissement, l'exagération de leur striation longitudinale, l'incurvation de leurs bords en dehors ; ils deviennent quelquefois cassants et c'était le cas chez notre malade.

Les poils, les cheveux s'altèrent également, et chez les femmes ils sont plus gros, plus rudes, moins fins que d'ordinaire. Très souvent la croissance pileuse s'exagère. Le fait était très net, chez Mme G., à la région menton-

Digitized by Google

nière. Or, il n'existait rien de pareil sur la photographie que nous avons eue entre les mains, et qui, nous l'avons dit, avait été faite lorsque la malade avait vingt-sept ans, c'est à-dire avant les premières périodes de l'affection.

Les fragments de peau examinée ont été pris sur une phalange unguéale et sur la peau de la lèvre inférieure qui était très hypertrophiée, afin de pouvoir, en ce dernier lieu, comparer l'état histologique de la peau exposée à l'air et de son reflet muqueux.

Les lésions de la peau sont exactement celles relevées par M. Marie. Le derme est notablement hyperplasié. La couche superficielle ou de remaniement de ce derme s'est lentement accrue, la hauteur des papilles est plus considérablement qu'à l'état normal. Mais ici encore il s'agit d'un processus lent. Ce nombre des cellules migratrices qui habitent le derme n'est pas sensiblement augmenté, et l'on ne trouve pas de papilles géantes à stroma formé de tissu conjonctif jeune, comme il arrive dans les dermites hypertrophiques, même lentes, développées par exemple sous l'influence de l'œdème chronique. On ne relève pas non plus de néoformation vasculaire. Inversement même dans l'épaisseur du derme on voit de nombreux îlots de vésicules adipeuses. Les pelotons adipeux de l'hypoderme sont au contraire plus volumineux qu'à l'état normal. bridés aussi beaucoup plus étroitement par les cônes fibreux de la peau. Ce détail semble assez bien donner l'explication de l'apparence capitonnée de la peau, telle que l'a décrite notre collègue Péchadre. On conçoit en effet qu'une telle apparence soit donnée par de nombreux îlots de vésicules adipeuses intradermiques et étroitement cloisonnées par les cônes fibreux de la peau inextensible.

Digitized by Google

Nous ferons remarquer que ce n'est pas là une disposition qui puisse être imputée à ce que, dans notre cas, il existait une multitude de points où le tégument et les muscles avaient subi, comme nous le dirons plus loin une atrophie tout à fait semblable à celle existant dans la paralysie spinale infantile par exemple. Et d'abord, dans la paralysie spinale infantile, l'adipose sous-cutanée se développe et donne au membre dont les muscles ont dégénéré une apparence cylindroïde là seulement où les lésions musculaires se sont produites. Dans l'acromégalie, c'est dans les parties de l'organisme telles que les extrémités où il n'y a pas de muscles, où bien là où ils ne sont pas atrophiés, que s'opère la surcharge adipeuse d'un type tout particulier que nous venons de décrire. L'examen même de la lèvre inférieure, transformée en une lippe énorme, de notre malade, nous en donne la preuve, car sous l'*adipose interstitielle et cloisonnée* qui nous a paru si typique, les muscles n'étaient pas altérés.

Sur le reflet muqueux de cette même lèvre, la peau et le tissu cellulaire sous-cutané présentaient aussi l'hyperplasie simple et l'adipose interstitielle et cloisonnée à un haut degré, et de plus les papilles étaient devenues géantes. De noyées qu'elles sont dans le corps muqueux de Malpighi, elles avaient passé à l'état de saillies individuelles pointues, angulaires, recouvertes d'un ectoderme dont les éléments cellulaires se dissociaient. Le nombre des cellules migratrices contenues dans l'axe de ces papilles était assez considérable. Mais ce n'est pas là, croyons-nous, une lésion appartenant en propre à l'acromégalie. L'altération nous semble être un effet de l'altération même des dents frottant contre la lèvre inférieure. Nous avons assez

Digitized by Google

insisté sur les lésions dentaires pour n'y pas revenir longuement. Mentionnons encore une fois qu'elles avaient pris une implantation oblique en avant de manière à réaliser une sorte d'insertion du type des incisives chevalines.

Entre le rebord alvéolaire et la partie inférieure de la couronne, les corps des dents revêtus de cément, couverts d'une couche de tartre, faisaient une saillie de 6 à 7 millimètres.

Ces conditions rendent assez compte de l'état d'irritation chronique et d'hyperplasie papillaire dont nous venons de parler.

Des fragments de la langue ont été examinés également : les uns provenant de la pointe, les autres provenant de la base de l'organe. Comme les fragments de peau, ils ont été fixés par le liquide de Müller, durcis par la gomme et l'alcool, et colorés les uns par le picro-carminate, les autres par l'éosine hématoxylique.

La lésion qui donne naissance à l'hypermégalie de la langue n'a rien de commun avec la macroglossie ordinaire.

On sait que cette dernière consiste (Aubert et Renaut, Daniel Mollière), en une série d'ectasies lymphatiques, sinon toujours, du moins fréquemment de cause parasitaire. Ici, la muqueuse est parfaitement saine ; les glandes de la base le sont également.

L'augmentation du volume de l'organe est due à une adipose intermusculaire qui, dans notre cas, était énorme à la base, pour devenir à peu près nulle à la pointe. Les pelotons cellulo-adipeux dissociaient véritablement les fibres musculaires dans toute l'épaisseur des coupes sans

Digitized by Google

trace aucune, du reste, ni d'atrophie des faisceaux musculaires ni de myosite. Notons seulement que les faisceaux musculaires primitifs étaient fréquemment cassés sur leur travers. Il est impossible de décider, quant à présent, s'il s'agit là d'une lésion ou d'un effet d'un séjour trop prolongé dans le liquide de Müller.

III

LÉSIONS DE L'HYPOPHYSE

Cette lésion hypermégalique du corps pituitaire est absolument constante dans les nécropsies d'acromégaliques qui ont été faites jusqu'à ce jour. On peut dire que c'est le phénomène dominant de l'anatomie pathologique de cette affection.

Aussi a-t-il singulièrement attiré l'attention de tous les observateurs qui, soit au point de vue clinique, soit au point de vue anatomique, se sont occupés de l'acromégalie. C'est encore cette constance même de l'hypertrophie pituitaire qui a conduit quelques pathologistes à envisager la possibilité de son intervention au point de vue pathogénique.

L'augmentation de volume porte sur le lobe antérieur ou pharyngien de l'hypophyse. De quelle nature est-elle ? Dans l'une des observations que nous avons rangées à part dans une seconde catégorie, M. le Dr Bury, de Manchester, a trouvé, à l'autopsie d'une femme très vraisemblablement acromégalique, une tumeur hypophysaire qui avait, dit-il, au microscope les caractères du gliome.

Digitized by Google

M. Marie a trouvé « une hyperplasie des follicules, une sclérose considérable des vaisseaux et des parois des follicules glandulaires, déterminant des altérations consécutives des cellules glandulaires ».

En somme, il s'agit, dit-il, « d'une hyperplasie glandulaire, d'un adénome... On ne saurait voir dans cette lésion de la glande pituitaire une altération *suis generis*, spéciale à l'acromégalie ». Les lésions de l'hypophyse imprimant à cette glande une augmentation de volume telle qu'on l'observe dans l'acromégalie, sont toutefois assez rares. Or, nous le répétons, cette hypertrophie dans l'acromégalie est un fait absolument constant.

Elle a d'ailleurs, comme on peut le voir en lisant le récit des autopsies, très vivement frappé tous ceux qui ont examiné les organes intra-crâniens. Tous ont remarqué, outre le volume considérable, l'extrême mollesse de la glande, à demi fluide, pour ainsi dire. Tous ont noté soigneusement (M. le professeur Cunningham, M. Bury, M. Marie) la compression exercée sur le tractus optique, le chiasma en particulier. C'est qu'en effet, cette tumeur peut offrir des dimensions considérables ; M. Henrot, dans son cas, compare le volume à celui d'un petit œuf de poule. Or les dimensions moyennes normales de la glande sont : diamètre antéro-postérieur : 6 à 8 millimètres : hauteur : 6 à 7 millimètres ; et transversal 12 à 14 millimètres (Charpy : Centres nerveux).

Cette tumeur entraîne dès modifications corrélatives du squelette. On a pu voir sur des crânes une fosse pituitaire très considérable alors que ces crânes présentaient d'autres stigmates acromégaliques. La fosse pituitaire est agrandie dans tous les sens et, pour donner une idée de

Digitized by Google

cet agrandissement, son diamètre transverse qui normalement est le 1/5 du diamètre transverse intérieur de l'étage moyen, arrivait dans le cas du professeur Taruffi, à en être le 1/3. Aussi cet agrandissement de la selle turcique a-t-il été un des signes sur lesquels M. Marie s'est basé pour faire, sur certains squelettes, de très intéressants diagnostics rétrospectifs d'acromégalie.

Cette hypermégalie hypophysaire ne faisait pas défaut chez notre malade ; elle attira immédiatement l'attention de M. le professeur Renaut. Mais, fait malheureusement commun aussi dans les nécropsies de ce genre, nous eûmes une difficulté extrême à enlever la glande. Peut-être la mollesse extrême de l'organe est-elle un phénomène en partie cadavérique ; or notre autopsie ne fut faite que 36 heures après la mort, la température extérieure étant très élevée. Quoi qu'il en soit, une fois le cerveau enlevé, on vit la glande faisant une notable saillie au-dessus des bords de la selle turcique. Malgré toutes nos précautions, il nous fut impossible de la disséquer ou de la décortiquer entièrement avec sa gaine dure-mérienne ; celle-ci dut être ouverte et il s'en échappa une substance pulpeuse, une sorte de bouillie couleur lie de vin dont on réussit pourtant à conserver quelques fragments. Son volume pouvait être comparé à celui d'une grosse noix.

Les nerfs et le chiasma optiques étaient en apparence peu comprimés ; d'ailleurs les troubles oculaires consistant en diminution de l'acuité visuelle étaient, chez notre malade, de date relativement récente.

Sur ce point capital de l'étude anatomo-pathologique de l'acromégalie, on peut juger, par ce qui précède, de la concordance parfaite entre les résultats de notre autopsie

Digitized by Google

et ceux qui avaient été publiés auparavant ou qui l'ont été depuis. Malheureusement les conditions défavorables dans lesquelles notre autopsie a été pratiquée n'ont pas permis de tirer parti, en vue d'un examen histologique, des quelques fragments de l'hypophyse qui avaient été conservés.

DEUXIÈME DIVISION

Nous allons, dans ce qui va suivre, donner les résultats de notre autopsie autres que ceux qui concernent l'état des téguments, du système osseux et de l'hypophyse. Ces résultats, nous aurons soin de les comparer, chemin faisant, au fur et à mesure de leur énoncé, avec ceux des autopsies tant anciennes que récentes.

Système nerveux

Cerveau. — Le cerveau n'est pas augmenté de volume ; son poids est de 1280 gr. Klebs avait au contraire trouvé dans son cas le poids énorme de 1800 gr. Il n'offre rien de particulier, ainsi que les méninges. Le système vasculaire de la base n'offre pas de traces d'athérome ni d'autre lésion. Le cas de Cunningham, dans lequel il y avait un kyste à contenu séro-sanguinolent, du volume d'un œuf de poule, et occupant la presque totalité du lobe pariétal droit, est jusqu'à présent unique. Le cerveau ne présente à l'œil nu aucune altération ; et

Digitized by Google

d'ailleurs aucune irrégularité psychique, sauf le léger affaiblissement de la mémoire, n'ayant été relevée, l'examen histologique n'en a pas été fait. Cet organe a, du reste, été conservé et sera, s'il y a lieu, l'objet d'un examen ultérieur.

Moelle et méninges. — Nous avons vu plus haut l'état du périoste et du tissu fibro-cellulaire du canal rachidien. Pareil fait ne se trouve signalé dans aucune autre nécropsie. La seule altération des méninges consiste dans l'existence de plaques ossiformes, lenticulaires, échelonnées le long des parties latérales de la moelle et siégeant dans l'épaisseur des ligaments dentelés. Ces plaques ont un diamètre de 7 à 8 millimètres; elles sont blanc bleuâtres sur les bords, foncées et mates au centre. L'autopsie de M. Henrot est la seule où se trouve également mentionnée l'existence de ces plaques ossiformes qui ne paraisent avoir aucune importance pathologique (Leyden) bien qu'on leur ait fait jouer des rôles très divers. Nous le répétons, c'est la seule altération qu'on ait pu constater dans les méninges. L'arachnoïde et les replis des ligaments dentelés qui étaient le siège de plaques ossiformes étaient absolument normaux. Le feuillet arachnoïdien notamment était absolument transparent, comparable de tous points à ce qu'il est chez les individus tout à fait sains. Il n'y avait même pas de plaques laiteuses en dehors des sortes de bractées calcaires que nous venons de décrire. Nous devons insister sur ce point particulier, parce que l'observation de Mme G. a été catégorisée par M. le docteur Faure sous le titre de méningite spinale chronique. Cette dénomination a probablement pour origine les renseignements

Digitized by Google

de seconde main fournis sur notre autopsie et mentionnant les plaques de calcification, mais M. le professeur Renaut n'avait pas communiqué à l'auteur le détail de l'autopsie, et il avait pris soin de déclarer que le seul motif de cette non-communication était précisément l'absence, dans le cas de Mme G., de toute lésion qu'on pût rapporter à une méningite rachidienne chronique de quelque variété qu'elle fût.

Ultérieurement, M. le professeur Renaut a pratiqué des coupes de la moelle sur divers points et notamment au niveau de ceux où l'arachnoïde était le siège de bractées calcaires. Sur aucun de ces points il n'existait d'altération des méninges. Tout aussi bien que la dure-mère et que l'arachnoïde, transparente et souple sur le bord immédiat des petites plaques de calcification, la pie-mère présentait sa disposition absolument habituelle. Quant à l'examen analytique de la moelle, il n'est pas encore achevé, non plus qu'il ne l'est encore sur le sujet qui a fait l'objet du travail anatomo-pathologique de M. Marie. Nous n'insisterons donc pas davantage sur ce point dont l'élucidation présente un certain nombre de difficultés.

A l'autopsie et par le simple examen à l'œil nu, M. le professeur Renaut fit remarquer un certain nombre de racines nerveuses assez irrégulièrement, du reste, disséminées qui, le long de la moelle, étaient prises et pincées solidement, en un mot comprimées dans la traversée des trous de conjugaison. Ce sont précisément les groupes musculaires répondant à ces racines comprimées qui avaient subi des altérations que nous décrivons un peu plus loin. Les origines des sciatiques, un certain nombre

Digitized by Google

de celles répondant au plexus brachial et la plupart des nerfs lombaires étaient intéressées de cette façon. A l'examen histologique d'ailleurs, ces racines étaient profondément altérées. Les cylindres d'axe étaient invisibles sur un grand nombre d'entre elles et la myéline paraissait segmentée en boules fines au lieu de présenter les stries concentriques bien connues des fibres nerveuses à myéline durcies dans le liquide de Müller ou l'acide chromique, puis coloré par le carmin ou l'éosine hématoxilique. Ces lésions qui sont celles d'une névrite dégénérative rendent à la fois parfaitement compte des phénomènes névralgiques et des altérations musculaires. Il n'y a rien d'extraordinaire à ce que des lésions semblables n'aient pas été relevées dans tous les cas d'acromégalie. Les altérations des nerfs dans la traversée des trous de conjugaison doivent être en effet naturellement subordonnées aux degrés plus ou moins accusés de la tuméfaction hyperplasique et de l'adipose cloisonnée du tissu fibreux qui sert de périoste interne aux vertèbres.

Système musculaire.

D'une façon générale, les muscles ont offert dans les diverses régions des marques d'une atrophie considérable. Toutefois cette atrophie existait à des degrés variables. Au thorax elle était extrêmement prononcée. Les grands pectoraux étaient particulièrement atteints; leur chef supérieur était réduit à quelques fibres d'un blanc jaunâtre, l'inférieur se présentait sous la forme d'une mince

Digitized by Google

couche de fibres d'un rouge pâle. Le grand dentelé était aussi très notablement amoindri et jaunâtre, il en était de même des intercostaux.

Mais, c'est dans les parois abdominales que l'atrophie musculaire était le plus prononcée. Les obliques et le transverse ont presque disparu ; ils sont réduits à des lamelles jaunâtrres. Les grands droits sont moins altérés ; on y trouve encore quelques fibres rougeâtres, en apparence saines.

Aux membres supérieurs, l'atrophie porte principalement sur les muscles de la région de l'épaule, le deltoïde en particulier. Ceux du bras et de l'avant-bras étaient très réduits de volume et offraient également par places cette coloration jaunâtre, indice d'une dégénérescence manifeste.

Aux membres inférieurs, les masses musculaires de la cuisse, quoique très diminués de volume, offraient encore une coloration rougeâtre : c'est à cette région que le système musculaire a paru le mieux conservé. Mais à la jambe, au contraire, à la partie postérieure surtout, les muscles ont, comme à l'abdomen, presque entièrement disparu ; on ne trouve à leur place que de minces couches de fibres jaunes, et la saillie normale des gastro-cnémiens est simulée par une accumulation assez abondante de tissu cellulo-graisseux.

Rappelons que l'impotence des membres inférieurs a été moins marquée que celle des membres supérieurs. Comme il est dit dans l'observation, deux mois environ avant sa mort, la malade pouvait encore faire quelques pas et se traîner de la façon qui a été indiquée.

Cette même atrophie musculaire a été trouvée dans les

Digitized by Google

masses musculaires spinales. La disparition de ces masses ou plutôt leur diminution considérable faisait ressortir encore davantage l'énorme saillie formée par les apophyses épineuses cervico-dorsales. L'incurvation cyphotique de cette région du rachis est certainement imputable en partie au moins, à la cessation, par suite d'atrophie, de l'action des muscles spinaux.

Dans aucune des autopsies d'acromégalie publiées jusqu'à ce jour, il n'est fait mention de phénomènes amyotrophiques comparables à ceux que nous venons de relater. Ces phénomènes, dans notre cas, ont été assez marqués en intensité et en étendue pour que la constitution d'une forme amyotrophique de l'acromégalie, déjà rationnelle de par la clinique, fût entièrement légitimée par l'anatomie pathologique.

L'examen histologique d'une série de fragments des muscles atrophiés a été fait au Laboratoire d'anatomie générale. Nous devons dire d'abord que, exactement comme ceux des individus atteints de paralysie spinale infantile, datant de nombreuses années, ces muscles ne paraissent avoir conservé leur forme, que grâce à la persistance de leur squelette connectif. Les corps musculaires sont encore limités par des formations aponévrotiques, d'où partent les cloisons fibreuses de divers ordres. De cette façon, la fasciculation du muscle par le tissu fibreux persiste même jusqu'aux cloisons fines représentant l'enveloppe conjonctive des faisceaux musculaires secondaires. Sur une coupe transversale du muscle à l'état frais ou après durcissement, le système cloisonnant se voit nettement, mais, dans ses mailles, ainsi qu'il résulte d'un examen très attentif fait par M. le

Digitized by Google

Dr Lacroix, on ne trouve plus absolument trace de fibres musculaires. Ce tissu est remplacé partout par du tissu cellulo-adipeux, résultant vraisemblablement ici de l'évolution adipeuse du tissu conjonctif lâche qui, à l'état normal unit et sépare les faisceaux primitifs (fibres musculaires striées). De ces faisceaux primitifs, M. le Dr Lacroix n'a retrouvé que des traces douteuses consistant en des sortes de boyaux vides qui répondent probablement aux gaines de sarcolemme des faisceaux musculaires dégénérés. Au sein des muscles examinés et en dehors des fascicules conservés et qui ont gardé leur coloration rouge, s'il en existe, on n'a pas trouvé de lésions de myosite à des âges différents.

Il est donc probable qu'à un moment donné les muscles s'étaient détruits systématiquement par un processus d'ensemble. Il faut enfin faire remarquer que la généralisation des lésions à un grand nombre de points du système musculaire à contractions brusques est la reproduction exacte du même mode de dégénération dans tous les muscles intéressés, et légitime, et au delà, l'établissement d'une forme amyotrophique de la maladie qui nous occupe.

Corps Thyroïde.

Le corps thyroïde est très volumineux et offre les marques évidentes d'une dégénérescence néoplasique. Il est formé de nombreux nodules kystiques, offrant à la coupe un aspect gélatineux et de couleur lie de vin. Certaines portions de la tumeur sont extrêmemunt dures,

Digitized by Google

comme ossifiées. Nous n'avons pas trouvé d'exemple de cette transformation si nette du corps thyroïde dans les autres autopsies. L'état de cet organe dans l'acromégalie est d'ailleurs très variable. Il est souvent hypertrophié, ce qui veut dire simplement que son volume s'est accru, et n'implique nullement, ainsi que le fait observer fort justement M. Guinon, une augmentation de son énergie fonctionnelle. M. Bury l'a trouvé kystique et M. Marie, dans sa récente autopsie, le donne comme atrophié, bien que son poids, 27 grammes, diffère peu du poids moyen normal qui est de 30 grammes (Cruveilhier). Mais, comme le volume, le poids est un bien faible élément dans l'appréciation de la valeur d'un organe. Et en effet, M. Marie a trouvé que les follicules de ce corps thyroïde sont hyperplasiés, kystiques, et que beaucoup d'entre eux renferment des cristaux d'hémoglobine et d'autres cristaux probablement constitués par de l'oxalate de chaux.

Les fragments du corps thyroïde pris dans diverses régions furent fixés par le bichromate d'ammoniaque, la gomme et l'alcool et la plupart des coupes colorées par l'éosine hématoxylique et examinées dans la glycérine et dans la résine Dammar. Sur un grand nombre de coupes répondant aux parties dures de la glande, les grains caractéristiques de celle-ci étaient de petit volume, comparables à ceux de la thyroïde normale par leur épithélium marginal et leur globe colloïde central. Mais ici et exactement comme dans les goîtres exophthalmiques examinés par M. le professeur Renaut, il existait une lésion très importante consistant dans l'effacement des grands sacs lymphatiques qui entourent largement les cordons des grains acineux thyroïdiens anastomosés dans tous les

Digitized by Google

sens et dans tous les points. Du tissu fibreux franc occupait tous les intervalles des points, la vitrée de l'épithélium glandulaire reposant directement sur le tissu fibreux ambiant. Après décalcification, les parties ossiformes du corps thyroïde montrèrent exactement la même lésion. Mais dans une série d'autres points, le corps thyroïde montrait sa constitution normale ou de petit kystes. Dans ces régions, les espaces lymphatiques larges avaient subsisté autour des grains thyroïdiens et l'on voyait nettement à la périphérie des moindres d'entre eux les minces membranes propres des sinus lymphatiques, soit entièrement continus et à double paroi, soit déchirés et flottants comme des lambeaux d'étoffe. Cette disposition rendrait jusqu'à un certain point compte de l'absence de toute trace du syndrôme de de Græfe chez notre malade. Dans les cas où M. Renaut a examiné la tumeur thyroïdienne des exophthalmiques la sclérose interglandulaire était en effet généralisée dans toute l'étendue des corps thyroïdes examinés. Il est probable que comme le myxœdème, le syndrome de de Græfe ne se développe que si le corps thyroïde est entièrement annulé, dans le premier cas par sa destruction totale, dans le second au simple point de vue de sa perméabilité lymphatique.

Dans ce même goître enfin, existaient de grandes masses colloïdes à alvéoles communiquants que M. le docteur Lacroix est porté à considérer comme une néoplasie se rapprochant singulièrement des carcinomes alvéolaires. Cette opinion nous amènerait à considérer comme des points de généralisation de la tumeur thyroïdienne les tumeurs rencontrées dans la paroi thoracique et dont nous allons parler.

Digitized by Google

Thymus

A l'ouverture du thorax on est immédiatement frappé de l'existence, à la partie antéro-supérieure et médiane de cette cavité, d'une masse ayant la forme de deux languettes disposés verticalement. Cette masse est certainement un thymus persistant, comme l'examen histologique l'a d'ailleurs démontré. M. Klebs avait noté aussi cette persistance très remarquable et il en avait fait la base d'une théorie pathogénique de l'acromégalie. Son cas et le nôtre sont les seuls où le même fait ait été signalé avec autant de netteté. Dans le cas de M. Bury, il y avait bien une masse rétro-sternale simulant le thymus, mais l'examen microscopique montra que cette masse était constituée par du tissu adipeux.

L'examen histologique du thymus a été fait avec soin sur des coupes colorées à l'éosine hématoxylique après fixation par le liquide de Müller et durcissement dans la gomme et l'alcool. Les acini du thymus se montraient, sur ces coupes, séparés les uns des autres par un tissu connectif assez serré. Le tissu réticulé des acini, avec ses mailles remplies de cellules lymphatiques, était tout à fait comparable à celui d'un corps thyroïde de veau. C'est dire que la glande était conservée à l'état d'activité telle qu'on la rencontre chez les jeunes mammifères qui viennent de naître. La seule différence qu'on puisse relever, c'est l'épaississement du tissu conjonctif entre les lobules. Mais ce n'est pas là, à proprement parler, une lésion; c'est un phénomène d'évolution. Le tissu conjonctif du

Digitized by Google

médiastin de l'adulte subit une évolution semblable et sa trame connective est beaucoup plus serrée chez l'adulte que chez le nouveau-né. En somme, ici l'élément glandulaire a persisté et le tissu connectif a subi l'évolution ordinaire, telle qu'il l'aquiert dans la région à la fin de la période de croissance.

Ailleurs, comme dans tous les thymus, on trouve dans celui-ci des marques de rétrogradation et d'atrophie. Sur certains points les grains glandulaires avaient été sectionnés, de manière à montrer en leur milieu la cavité centrale. Celle-ci, limitée comme dans le thymus des jeunes, non par un épithélium, mais par une mince membrane de tissu connectif, montrait souvent un bourgeon fibreux jeune parti de cette paroi et en train d'oblitérer la lumière. Ce processus s'observait aussi dans certaines veines du tissu interglandulaire. Le thymus subissait donc encore quelques altérations rétrogrades, mais cela très lentement, de façon à ne pas intéresser son volume total.

Appareil respiratoire.

Le larynx et la trachée sont certainement augmentés dans leurs dimensions transversales. Les cartilages sont durs et comme ossifiés. Des particularités analogues sont signalées par M. Klebs et M. Henrot.

Aux poumons, il y avait aux deux sommets de nombreux nodules crétacés. La surface de ces sommets était unie assez lâchement à la plèvre pariétale par quelque adhérences lamelleuses, un peu plus marquées à droite.

Digitized by Google

Mais du côté gauche on constata l'existence de deux tumeurs faisant saillie dans la cavité thoracique. Ces tumeurs siègent au niveau de la partie moyenne des première et deuxième côtes auxquelles elles adhèrent fortement. Elles sont nettement sous-pleurales et la séreuse, à leur niveau, a conservé tout son brillant. Elles ont le volume d'un œuf de poule et sur une coupe, leur tissu offre l'aspect d'une bouillie d'un rouge brun assez analogue à la pulpe splénique. On ne trouve rien de spécial à la partie moyenne et inférieur des poumons. C'est la première fois que l'existence de ces tumeurs intra-thoraciques est observée dans l'acromégalie. Le poumon droit pesait 690 grammes, le gauche 760.

La trachée n'était pas déformée en fourreau de sabre malgré le volume du goître. Le seul fait à relever dans sa constitution, c'est l'énorme développement pris par les glandes de la muqueuse et notamment par celles qui sont logées dans la sous-muqueuse. Les glandes sur certains points présentaient même des acini remplis de cellules granuleuses énormes rappelant de prime-abord la constitution des parties relativement dures des masses néoplasiques trouvées sur la paroi pleurale. Elles étaient peut-être en effet en train de devenir néoplasiques à leur tour. Mais ce point particulier de l'histoire de notre malade nous semble assez accessoire pour ne pas motiver des recherches approfondies. Le carcinome d'un genre tout particulier que nous avons décrit plus haut n'était évidemment en effet qu'un accessoire de la maladie générale.

La structure de ces tumeurs de la paroi thoracique concourt puissamment à faire considérer comme probable

Digitized by Google

l'existence d'un carcinome thyroïdien dont elles ne seraient que des points de généralisation. Dans leur partie relativement dure on trouvait en effet des îlots arrondis ou ovalaires pleins formés de cellules de forme variable tassés les unes contre les autres. Dans les portions molles, les alvéoles renfermant ces cellules s'étaient beaucoup agrandis, les éléments qu'ils renfermaient avaient subi la dégénérescence graisseuse et, enfin, l'action du pinceau dégageait les grands alvéoles caractéristiques du carcinome proprement dit.

Bien entendu, une telle lésion n'a rien à voir avec l'acromégalie. Elle montre seulement que certaines variétés de carcinome, ayant leur point de départ dans l'un des organes intéressés, peut intervenir comme incident ou épisode terminal de cette maladie tout aussi bien que dans les autres états morbides créant une cachexie profonde et longtemps prolongée.

Appareil circulatoire.

Le cœur est normal; il n'y a pas de lésions valvulaires. On trouve seulement quelques légères traces d'athérome sur l'aorte à 2 ou 3 centimètres au-dessus des valvules. Il n'y a pas d'athérome périphérique.

M. Marie n'a rien trouvé non plus au cœur dans sa récente autopsie. Les données fournies sur l'état de cet organe par les autres observateurs sont fort variables. Klebs l'a trouvé très hypertrophié et pesant 550 grammes. M. Henrot a noté au contraire sa petitesse, son atrophie, tandis que M. Bury signale un volume assez considérable.

Digitized by Google

Toutefois le myocarde présente à un haut degré les lésions de la myocardite segmentaire. La lésion dénote tout simplement, dans notre cas un certain degré d'asthénie cardiaque évidemment prématurée puisque la malade était encore jeune, mais dont l'existence n'a d'ailleurs rien de paradoxal puisqu'il est aujourd'hui acquis que la dissociation segmentaire constitue une altération fréquemment observée chez les individus en proie à une cachexie prolongée et notamment chez les cancéreux.

Appareil digestif.

L'estomac a ses dimensions normales. Sa face interne est un peu injectée ; vers le pylore, il existe deux granulations, du volume d'un pois, sous-muqueuses, de coloration jaunâtre sur une coupe. L'intestin est très distendu par les gaz ; sa face interne n'offre rien de particulier. La rate est normale ; elle pèse 305 grammes. Le foie est normal également ; il pèse 1510 grammes ; toutefois les canaux biliaires sont un peu dilatés. Il n'y a rien de spécial au pancréas.

Le trait dominant de l'anatomie pathologique des viscères abdominaux dans l'acromégalie est leur hypertrophie. Elles se trouve mentionnée dans les diverses autopsies, mais elle est inégale, elle ne porte pas sur tous les organes dans tous les cas et, pour chaque organe en particulier, elle est très variable. Aussi n'avons-nous pas cru devoir la ranger à côté des autres hypertrophies constantes et fondamentales qui constituent la triade précédemment décrite.

Digitized by Google

Organes génito-urinaires

La néphroptose du côté gauche, diagnostiquée pendant la vie, a été parfaitement confirmée à l'autopsie. Le rein gauche est, en effet, situé au-dessous du colon transverse et s'engage dans la racine du mésentère. Il est volumineux. On voit partir de son hile trois veines émulgentes énormes ayant la grosseur du petit doigt ; la supérieure à même presque le calibre de la veine cave inférieure à sa partie initiale. L'uretère est dilaté et a la grosseur d'un crayon ordinaire ; il est coudé au niveau du hile. La loge normale du rein est en partie comblée par du tissu conjonctif lâche. Le rein droit est aussi déplacé et abaissé, mais beaucoup moins ; ses veines sont bien moins volumineuses que celles du rein gauche. Nous l'avons dit, cette néphroptose est un fait insolite dans l'histoire de l'acromégalie ; nous ne reviendrons pas sur le mécanisme qu'il convient d'assigner à sa production.

La face interne de la vessie était injectée. A part cela, cet organe n'offrait rien de spécial.

Les organes génitaux externes ne nous ont pas paru anormalement volumineux.

Les organes génitaux internes sont également normaux. Toutefois l'utérus est relativement volumineux ; il pèse 65 gr. ; M. Lancereaux et M. Bury l'ont au contraire trouvé petit. Rien aux ovaires.

Des fragments de rein fixés par le liquide de Müller, puis durcis par la gomme et l'alcool, ont été examinés au point de vue histologique. Les coupes ont été colorées par

Digitized by Google

l'éosine hématoxylique. Dans aucun des points examinés il n'existait de glomérules atrophiés, ni même malades, autant qu'on peut en juger par les méthodes histologiques actuelles. Les épithéliums des canaux de Bellini, des rayons médullaires et de l'anse descendante de Henle étaient normaux ; leur noyau se colorait vivement en violet. Au contraire, les noyaux des cellules épithéliales à bâtonnet demeuraient presque absolument incolores. On sait depuis les recherches de MM. Renaut et Hortolès qu'il en est ainsi dans toutes les néphrites dégénératives.

Or, le 1er juin, l'albumine avait fait son apparition d'une manière permanente dans les urines (0,143) pour monter rapidement et acquérir le 14 Juin et le 21 du même mois les chiffres respectifs très élevés de 3gr 35 et de 3gr 78. La lésion dégénérative des épithéliums à bâtonnet cadre parfaitement avec cette albuminurie massive. Celle-ci de son côté doit être probablement considérée comme un phénomène terminal, sorte de *modus moriendi* qui n'est peut-être pas sans rapport avec la façon dont s'est produite la mort au milieu de phénomènes comateux et rapidement suivis d'une terminaison fatale.

Digitized by Google

CHAPITRE IV

CONSIDÉRATIONS GÉNÉRALES SUR L'ACROMÉGALIE

L'acromégalie constitue aujourd'hui, et d'ores et déjà une maladie nettement définie. Elle possède une symptomatologie qui lui est propre et qui permet de la distinguer à coup sûr des autres états morbides plus ou moins similaires et d'en faire le diagnostic avec certitude. Son anatomie pathologique, bien qu'elle soit encore assez incomplète, établit, en regard de sa symptomatologie, des lésions constantes. Ces lésions sont les altérations du squelette, celles des téguments superposés aux parties du squelette intéressées, et l'hypertrophie de l'hypophyse. D'autres lésions se retrouvent fréquemment, mais sont inconstantes. L'étiologie est encore entourée d'une complète obscurité et la pathogénie des symptômes n'est pas moins obscure. Cependant, à peine le type morbide fut-il dégagé à la suite des recherches de M. Marie, et à peine un certain nombre de lésions d'organes furent-elles constatées non seulement comme constantes, mais comme simplement fréquentes qu'une série d'hypothèses ont été

Digitized by Google

formulées sur la nature essentielle de la maladie et sur la corrélation des lésions relevées avec les symptômes observés. Mais il faut convenir que jusqu'à présent toutes les théories pathogéniques proposées n'ont aucune valeur objective. Nous allons les récapituler brièvement, mais bien que notre cas soit à la fois très net par ses symptômes, que ses lésions et que sa marche aient été longuement et soigneusement étudiés, nous serons moins hardi que certains de nos prédécesseurs et nous nous garderons bien de présenter une pathogénie générale de la maladie de Marie.

Dans un premier paragraphe de ce chapitre, nous récapitulerons brièvement les théories des auteurs ; dans un second, nous essayerons purement et simplement d'établir la pathogénie seconde et toute partielle d'un certain nombre de phénomènes morbides.

I

Les diverses théories proposées pour expliquer la genèse de l'acromégalie ont généralement pour base des lésions trouvées à l'autopsie et qui avaient vivement frappé les observateurs. Celle de Freund, toutefois, fait exception.

1° Freund admet, en effet, que l'acromégalie n'est pas une maladie vraie, mais une *anomalie de développement* anomalie par excès, comparable au gigantisme. L'acromégalie aurait des rapports intimes avec l'évolution du système génital et c'est au moment de la puberté que le processus qui lui est spécial s'affirmerait.

Digitized by Google

Cette théorie a été partagée par M. Verstraeten. Elle n'a pas été généralement adoptée. On lui objecte que l'acromégalie s'établit souvent bien après la puberté, que le gigantisme auquel M. Freund la compare n'est pas une maladie, tandis que l'acromégalie elle, est un processus indiscutablement pathologique. M. le professeur Grocco la qualifie sévèrement en disant « qu'elle se réduit à un mot qui couvre du vide ».

2° Klebs se basant sur la persistance du thymus dans son cas a édifié la théorie de *l'angiomatose thymique*. Pour lui, le thymus fabriquerait et lancerait dans la circulation des éléments endothéliaux qui, arrivés dans les vaisseaux, joueraient le rôle de cellules vaso-formatives ; de cette augmentation des vaisseaux résulterait une hypernutrition et un accroissement de volume des parties du corps où le courant sanguin est le plus ralenti, des parties terminales.

M. Gauthier seul a cru devoir plaider en faveur de cette théorie, combattue et, nous semble-t-il, ruinée par nombre de considérations. Le rôle vaso-formateur attribué au thymus par Klebs n'est nullement démontré ; c'est le défaut capital de cette théorie, dit M. Grocco. Le thymus n'a pas été trouvé dans toutes les autopsies d'acromégalie. Inversement on en a trouvé dans des cas qui n'avaient rien de commun avec cette maladie. La caractéristique de l'acromégalie n'est pas, dit M. Marie, une vascularisation excessive. Enfin, objecte fort justement M. le professeur Grocco, on ne sait vraiment comment trouver une connexion entre cette prolifération vasculaire supposée et l'involution des organes génitaux.

3° Théorie nerveuse. Sur la base d'une autopsie,

Digitized by Google

d'ailleurs probablement étrangère à l'acromégalie, MM. Holschewnikoff et Recklinghausen ont pensé que cette affection pourrait être rapportée à une lésion du système nerveux central et périphérique. M. Holschewnikoff a trouvé, en effet, dans son cas une gliomatose cavitaire de la moelle cervicale et une dégénérescence hyaline des nerfs périphériques. Pour lui, l'hypertrophie des extrémités chez son sujet est une hypertrophie neurotique, phénomène dont la possibilité a été reconnue cliniquement et expérimentalement. Ce sont surtout les vasomoteurs qui ont le rôle prépondérant dans la production de ce phénomène.

Le professeur Pick incline à regarder son cas comme venant à l'appui de cette théorie.

Sans doute, des manifestations hypertrophiques plus ou moins analogues à celle de l'acromégalie peuvent succéder à des lésions nerveuses, mais ces dernières n'ont pas toujours été rencontrées dans l'acromégalie et quand elles l'ont été, qu'est-ce qui indiquerait qu'elles ont été primitives? a dit M. Marie. Dans notre cas même où les névrites ont été nettes, nous ne croyons pas devoir leur attribuer les phénomènes hypertrophiques. L'acromégalie a trop, nous semble-t-il, le cachet d'une maladie générale pour qu'on puisse la rapporter à une lésion médullaire.

4° M. Marie pense qu'on peut songer à une altération fonctionnelle de l'hypophyse, ce qui établirait un parallélisme entre cette glande et l'acromégalie, d'une part, la thyroïde et le myxœdème d'autre part. Mais il se borne, dit-il, à signaler cette hypothèse qui est sans fondement solide.

La constance avec laquelle on a trouvé l'hypophyse

Digitized by Google

hypertrophiée, dans les quelques autopsies d'acromégalie qui ont été faites est certainement remarquable. Faut-il, avec Klebs, et comme M. Bury semble le penser, regarder cette hypertrophie d'un diverticulum buccal comme une manifestation locale du processus qui atteint les organes ambiants: langue, luette, amygdales, etc.? L'hypertrophie hypophysaire est-elle la cause ou l'effet ? Il serait bien difficile de le dire. Certains auteurs ont trouvé un balancement anatomique et fonctionnel entre la thyroïde et la pituitaire : l'une manquant, l'autre s'hypertrophie ; ces faits ont été constatés notamment par Stieda et par Rogowitch. Dès lors, l'hypertrophie hypophysaire indiquerait une atrophie thyroïdienne et le corps thyroïde aurait son rôle dans la genèse de l'acromégalie. Cependant la pituitaire, quoique plus volumineuse, est malade et sa fonction de suppléance ne semble guère possible. En somme, il règne encore une profonde obscurité sur ce sujet.

On le voit, aucune théorie ne peut rendre compte dn processus acromégalique et on ne connaît même guère la voie dans laquelle il y aurait lieu d'instituer des recherches. Espérons, avec M. Grocco, que de nouveaux efforts seront cependant couronnés de succès.

II

Quel que soit le phénomène primitif qui l'engendre, l'acromégalie est caractérisée essentiellement par la croissance lente et systématique du tissu spongieux des os à moelle rouge. Celui-ci prend lentement, progressivement et avec une sorte de méthode le pas, dans les os intéres-

Digitized by Google

sés, sur les deux autres formations osseuses (os périostique et os cartilagineux) entrant dans la pièce du squelette qui a subi la lésion. L'os cartilagineux ne participant pas au mouvement d'hyperplasie, les os longs à moelle rouge tels que les phalanges n'augmentent donc pas en longueur mais deviennent trapus et s'épaississent. Les os juxta-cartilagineux de la face, développés, il est vrai, en dehors et à la surface de modèles cartilagineux préformés, mais qui n'entrent point dans leur constitution, s'accroissent au contraire dans toutes leurs dimensions, parce qu'ils n'ont point d'épiphyses commandant l'élongation dans le sens de leur axe et qu'il suffit d'un mouvement interstitiel pour les accroître.

Au fur et à mesure que les os deviennent de plus en plus spongieux, leur densité diminue et le rapport de leur poids spécifique à leur volume varie nécessairement. En perdant la majeure partie de leur tissu compact et malgré l'accroissement de leur volume total, ils *perdent en réalité de la substance osseuse*.

Nous l'avons déjà fait remarquer, dire que le mouvement ossificateur aberrant porte dans l'acromégalie sur les os à moelle rouge persistante, c'est donner une formule pathogénique partielle de la localisation des lésions des os en étendant d'ailleurs la formule de M. Marie « accroissement en épaisseur des os des extrémités et des extrémités des os, » aux os de revêtement du crâne et aux portions des vertèbres qui entrent dans la constitution de l'arc neural. Quel que soit le *primum movens*, il est réalisé dans ces limites au point de vue anatomo-pathologique. La substitution du tissu spongieux d'origine vasculo-médullaire dans de larges limites aux deux systèmes de

Digitized by Google

l'os périostique et de l'os cartilagineux dans lesquels les systèmes de Havers forment un tissu compact, implique comme corollaire une décharge progressive des éléments constitutifs du tissu osseux. L'étude du mouvement nutritif dans l'acromégalie a été tout spécialement faite à ce point de vue dans notre cas et elle a abouti à cette notion intéressante d'une augmentation continue de l'élimination de l'acide phosphorique par les urines.

Voici en effet ce qui s'est passé. Nous avons déjà dit qu'à des intervalles presque réguliers la malade présentait des émissions d'urine d'apparence critique, devenant rapidement lactescente par le refroidissement. Une série d'examens faits dans l'intervalle de ces émissions critiques montraient qu'en dehors d'elles le chiffre des phosphates oscillait il est vrai autour de la normale, mais à chaque crise, le chiffre de l'acide phosphorique émis se relevait de 0,80 à 1 gramme et même davantage. Les dosages ont été faits avec un soin parfait par notre ami M. Wolff, pharmacien en chef de l'hospice du Perron, dont tous les travaux sont, on le sait, un modèle de rigueur scientifique. Voici à titre d'exemple les cinq dernières analyses complètes de M. Wolff correspondant aux cinq dernières émissions critiques. On voit que l'acide phosphorique éliminé augmente à chaque crise pour arriver en fin de compte au chiffre considérable de 5 gr. 540 en un nycthémère.

Ces analyses sont intéressantes à beaucoup d'autres points de vue. Elles montrent la marche absolument caractéristique du mouvement nutritif à la période de cachexie. Les oxydations azotées, d'abord très actives, s'abaissent rapidement. Les chiffres de l'urée et le coeffi-

Digitized by Google

Analyse des urines de Madame G.....

Salle Sainte-Marguerite, n° 1.

Par M. Wolff, pharmacien en chef de l'Hospice du Perron

(Urines troubles, blanchâtres, de couleur jaune rouge, apr. filtration, fortement ammoniacales, avec abondant dépôt d'urates et de phosphate ammoniaco-magnésien).		13 Mai 1889	20 Mai	1er Juin	14 Juin	21 Juin
Propriétés organoleptiques.	Volume. . . .	1180 cc.	1250	500	930	630
	Réaction.. . .	alcal.	alcal.	alcal.	alcal.	alcal.
	Densité. . . .	1023	1018	1027	1019	1027
Éléments normaux. . .	Urée.	24,98	19,36	14,78	14,37	12,63
	Acide phosphor.	2,955	3,125	3,950	4,724	5,540
	Acide urique.. .	0,833	0,880	0,920	1,450	1,821
	Azote total. . .	13,694	10,739	8,608	8,810	7,743
	Coeffic. d'oxyd.	0,85	0,84	0,80	0,76	0,76
Éléments anormaux.. . .	Albumines. Sérine.	»	»	0,10	2,22	2,63
	Albumines. Globul.	»	»	0,043	1,13	1,10
	Albumines. Peptones	0,45	»	0,77	1,20	2,30
	Glucose. . . .	»	»	»	»	»

L'urine du 13 mai est normale sauf la présence de peptones et un léger excès d'acide phosphorique.

Le 1er juin apparaît l'albumine (sérine et globulines) qui augmente rapidement, ainsi que les peptones, l'acide phosphorique et l'acide urique.

Parallèlement le volume, l'urée et le coefficient vont en diminuant jusqu'à la fin.

Digitized by Google

cient d'oxydation diminuent parallèlement tandis que l'acide urique monte. L'organisme fixe de moins en moins les peptones. Enfin, avec l'apparition de l'albumine se produit la baisse du volume total des urines qui aboutira bientôt à des phénomènes d'insuffisance urinaire au milieu desquels la mort s'est produite.

Tous ces derniers détails sont évidemment corrélatifs aux progrès de la cachexie terminale et de la courte période de néphrite parenchymateuse. Ce qui intéresse spécialement l'histoire de l'acromégalie, c'est, ici, surtout la phosphaturie. L'albuminurie, la polyurie, la glycosurie, signalées par les auteurs paraissent être des accidents contingents. La phosphaturie, bien qu'elle ait été à peine citée par les auteurs (Ruttle: légère phosphaturie intermittente) paraît avoir une toute autre valeur. Et tout d'abord, dans notre cas, son existence a été relevée pendant une série d'années durant lesquelles l'observation a été poursuivie. Le mode de décharge sous forme d'émissions critiques intermittentes d'abord légères, puis de plus en plus accusées, est identique à celui signalé par Ruttle, seul auteur qui se soit préoccupé des phosphates. La longue continuité du phénomène dans un cas qui, comme le nôtre, peut-être considéré comme type, ne concourt guère à faire regarder celui-ci comme une exception. Nous croyons donc ne pas trop nous avancer en attirant l'attention des observateurs sur les décharges phosphaturiques des acromégaliques et nous serions même étonnés qu'ils ne les retrouvassent pas dans les cas qui seront observés ultérieurement.

Quoi qu'il en soit dans notre cas en particulier, le corollaire prévu des lésions osseuses telles que nous les

Digitized by Google

avons dégagées, a purement et simplement résulté des analyses faites par M. Wolff. Il est même assez intéressant de dire que le mode des lésions osseuses, encore inconnues, avait été prévu par M. le professeur Renaut. Dans une leçon clinique faite quelque temps avant la mort de la malade (février 1889), il avait énoncé que l'hypermégalie des os était certainement due à la prépondérance prise par le tissu spongieux dans leur constitution et il donnait pour raison de cette présomption les crises de phosphaturie. Mais ici une question se présente : pourquoi puisque l'accroissement du tissu spongieux dans les os est si lent qu'on n'y trouve plus de trace de l'incitation formative, puisqu'il ne semble pas y avoir de poussées d'ossification spongieuse, l'expulsion des phosphates désintégrés se fait-elle par périodes critiques ? Ce fait n'est peut-être pas aussi difficile à expliquer qu'il le semble de prime abord. Dans sa communication à l'Académie de médecine sur la fausse imperméabilité de certains reins brightiques, M. Renaut a montré (1889) que, si l'on parvient à rendre perméable le rein d'un urémique qui primitivement ne laissait passer que 4 à 5 grammes d'urée, on voit dans les jours qui suivent l'urine contenir jusqu'à 57 grammes d'urée par jour. Des observations analogues ont été faites par M. le professeur Lépine qui, lui, provoque les crises éliminatrices par des doses massives de digitaline. Il est probable que, pour les phosphates, des accumulations semblables peuvent s'effectuer et c'est sans doute quand cette accumulation atteint et dépasse un certain maximum que la décharge a lieu sous forme d'émission critique.

Quant à la peptonurie déjà signalée par M. Bouchard,

Digitized by Google

sa signification paraît beaucoup moins importante et ce que nous avons dit de cette signification probable un peu plus haut nous dispense d'y revenir longuement. On peut, jusqu'à plus ample informé, la considérer comme l'un des éléments de la cachexie acromégalique.

Y a-t-il maintenant une relation entre les lésions osseuses et celles des parties fibreuses qui les entourent et des téguments qui les recouvrent ? Ici nous sommes beaucoup moins affirmatif que nous ne venons de l'être à propos des relations étroites qui lient en un seul syndrome symptomatique l'hyperplasie systématique du tissu spongieux des os à moelle rouge, leur mode de déformation et la déphosphatisation progressive s'opérant par crises. L'hyperplasie fibro-squelettale et tégumentaire et l'adipose cloisonnée caractéristique peuvent avoir leur raison d'être dans des conditions assez multiples. Tout d'abord, de ce que le périoste cesse d'être indéfiniment absorbé par la rénovation lente du tissu osseux d'origine périostique, on comprend assez aisément son épaississement à l'état de membrane fibreuse. Les faisceaux connectifs au lieu d'être pris un à un dans l'ossification périostique sous forme de fibres de Sharpey se développent et s'accroissent à l'état fibreux simple. De même les vaisseaux du périoste cessant d'être ossificateurs tendront à développer à leurs alentours des pelotons adipeux à la façon de tous les vaisseaux sanguins du tissu conjonctif devenu fonctionnellement quiescent. Voilà encore une explication pathogénique partielle de l'état nouveau du périoste si remarquable, par exemple, dans le canal rachidien où la lésion n'est plus facile à voir en somme que parce qu'en ce point elle saute aux yeux. Quant à l'explication des

Digitized by Google

lésions tégumentaires elle est un peu plus difficile. Il y a là évidemment une grande altération trophique, systématique, et tellement accusée qu'elle ne peut s'expliquer par des causes de détail. On peut bien néanmoins dégager quelques facteurs. Tout d'abord l'accroissement des parties subjacentes induit naturellement la croissance des téguments superposés. En second lieu on pourrait peut-être faire intervenir jusqu'à un certain point la prépondérance du système veineux au sein du tissu spongieux hyperplasié dans le mécanisme de l'accroissement des téguments sus-jacents. On sait que la stase veineuse entraine l'hypertrophie de la peau, il en est de même de la stase lymphatique et nous savons que chez les acromégaliques et en particulier chez notre malade, il se produit fréquemment des poussées œdémateuses dans les régions intéressées par la maladie. Sous les nœvi vasculaires, l'augmentation en épaisseur des pièces du squelette à l'aide du tissu spongieux est un phénomène fréquent; c'est même essentiellement en cela que consistait la pseudo-acromégalie observée par le Dr Cénas. Mais, nous le répétons, il serait périlleux d'essayer de donner aujourd'hui une formule de la filiation existant entre les lésions du squelette et celles des téguments. Peut-être aussi la question est-elle beaucoup plus simple et les téguments ne sont-ils hyperplasiés que pour s'accommoder à l'extension des parties qu'ils sont destinés à recouvrir. Si la croissance des téguments et des pièces du squelette n'était pas parallèle et si, pour glisser librement sur les parties profondes augmentées d'épaisseur et entourées d'un tissu fibreux exubérant, la peau ne se doublait pas d'un épais pannicule adipeux, on observerait des lésions

Digitized by Google

de sclérème telles que celles existant dans la sclérodermie dactylée.

Telles sont les considérations générales que nous entendions développer à l'occasion du cas nouveau d'acromégalie dont nous faisons ici l'étude. Comme on le voit, elles ne nous révèlent pas le secret de l'acromégalie, mais elles coordonnent entre eux toute une catégorie de phénomènes morbides, dont la série semble désormais se développer dans un ordre logique à partir du phénomène initial dont nous ne connaissons pas la cause : l'hyperplasie systématique du tissu spongieux des os à moelle rouge persistante aux dépens des deux autres formations périostique et cartilagineuse entrant dans la constitution de l'os tout entier. Cette lésion donnée commande en effet et la déformation caractéristique des pièces du squelette intéressées, et la déphosphatisation progressive et enfin, par une application très simple de la loi de subordination des tissus entre eux, elle rend compte des dispositions nouvelles des parties fibreuses entrant dans la constitution des os malades. La pathogénie partielle des lésions du squelette chez l'acromégalique s'éclaire donc d'un nouveau jour. Pour le moment nous devons nous contenter de cette petite acquisition sur le domaine de l'inconnu et nous nous arrêtons pour ne pas entrer dans celui des hypothèses faciles.

Digitized by Google

CHAPITRE VII

TRAITEMENT

Comme tous les auteurs qui se sont occupés de ce côté de la question, M. de Souza-Leite fait remarquer qu'il est impossible de formuler un traitement rationnel de l'acromégalie. Cette impossibilité résulte de ce fait que l'étiologie, la pathogénie et la nature de l'acromégalie sont à peu près complètement inconnues. Aussi, les médications mises en œuvre jusqu'à ce jour sont-elles en général purement symptomatiques; quelques-unes reposent sur des vues théoriques naturellement fort incertaines. Dans la majorité de nos observations, on ne trouve aucune indication d'un traitement quelconque.

M. le Dr Gubian, médecin inspecteur des eaux minérales de La Motte, a au contraire insisté sur ce point de l'étude de l'acromégalie. Il a eu recours dans son cas aux frictions et aux sudorifiques dont le malade paraît s'être bien trouvé en ce qui concerne les douleurs, à l'eau de La Motte *intus et extra* qui aurait aussi calmé les douleurs et, de plus, amélioré l'état général, à l'arsenic, aux iodures

Digitized by Google

alcalins, aux bromures. En outre, il recommande l'hydrothérapie, les eaux thermales chlorurées sodiques, l'électricité en courants induits ou continus. Nous avouons ne pas avoir la même confiance que lui dans l'action *(en profondeur)* des eaux de La Motte et dans l'application de pointes de feu à la nuque en tant que moyen de combattre le développement de la lésion du corps pituitaire.

La malade de M. le professeur Grocco avait obtenu de bons résultats d'un séjour au bord de la mer. Une fois entrée à la clinique, elle fut mise au repos et traitée par le massage, l'électricité, les reconstituants : tout cela au bénéfice de sa santé générale, mais sans aucune régression appréciable des phénomènes hypertrophiques.

C'est également au repos et à l'oisiveté que la malade de M. Ruttle doit le plus de bien-être ; toutefois l'exalgine réussit à calmer presque complètement la migraine.

M. Claus a conseillé, dans son cas, une bonne hygiène et un régime très substantiel outre l'usage de la liqueur de Fowler.

Partant de ce fait, constaté à l'ophtalmoscope, que les artères rétiniennes sont dilatées chez son malade, M Schwartz lui a prescrit, avec succès, paraît-il, l'extrait liquide de seigle ergoté à la dose de trois cuillerées à café par jour. M. Schwartz insiste sur la nécessité d'employer le médicament à ces doses élevées ; malheureusement, s'il est dit que l'administration de ce remède eut d'heureux effets, la communication de M. Schwartz, telle que nous l'avons eue entre les mains, n'indique pas quels sont les phénomènes qui se sont amendés.

Chez la malade de M. le professeur Renaut, on s'adressa, indépendamment des analeptiques, aux diverses médica-

Digitized by Google

tions jugées capables d'atténuer les violentes douleurs dont elle souffrait. De ces médications, le stypage paraît avoir été celle qui remplit le moins imparfaitement ce but. Il est évident, d'ailleurs, que les douleurs dues à la tumeur intrathoracique ne pouvaient malheureusement guère être soulagées.

Si maintenant nous examinons les traitements de l'acromégalie qu'on pourrait instituer en se basant sur les théories pathogéniques existantes, nous voyons d'abord qus la théorie de Freund entraîne comme conséquence le nihilisme thérapeutique, Quelle est en effet la médication qui serait capable de lutter efficacement contre une anomalie de développement?

Peut-être le seigle ergoté, donné avec succès par M. Schwartz, serait-il d'un emploi rationnel si la théorie de l'angiomatose thymique proposée par Klebs était vraie. Mais d'abord elle est loin d'être démontrée, « la lésion caractéristique de l'acromégalie, dit M. Marie, n'est pas une vascularisation excessive ». De plus, l'action vasoconstrictive du seigle ergoté réprimerait-elle le processus angioplastique qui, d'après Klebs, a pour point de départ le thymus? La chose est bien douteuse.

L'origine trophonévrotique, regardée comme probable par Holschewnikoff et Recklinghausen, est bien hypothétique et M. Marie pense « qu'elle ne repose sur aucun fait positif ». Fût-elle exacte, où serait le médicament ou le traitement ayant une action élective sur les nerfs ou les centres trophiques, d'ailleurs bien peu connus encore?

Se basant sur des expériences de Rogowitch, M. Marie pense qu'il y aurait lieu de songer dans l'acromégalie à une auto-intoxication consécutive à la suppression du rôle

Digitized by Google

glandulaire de l'hypophyse. Rogowitch admet qu'il y a un balancement fonctionnel entre cette dernière et le corps thyroïde, l'une s'hypertrophiant lorsque l'autre s'amoindrit. Stieda a obtenu les mêmes résultats. On serait ainsi conduit à essayer dans l'acromégalie, mais avec l'hypophyse, une méthode qui a été employée avec succès, paraît-il, dans le myxœdème, mais avec la glande thyroïde, nous voulons dire : les injections hypodermiques d'extrait ou la greffe d'une portion de la glande. La symétrie, admise, avec de très grandes réserves d'ailleurs, par M. Marie, la symétrie nosologique de l'acromégalie et du myxœdème se poursuivrait ainsi jusque dans la thérapeutique. Mais tout cela est bien incertain. Klebs n'a-t-il pas d'ailleurs regardé l'hyperplasie du corps pituitaire comme une simple manifestation du processus d'hypertrophie portant sur tout le contenu du crâne, l'hypertrophie hypophysaire étant alors l'effet au lieu d'être la cause ?

En résumé, nous pensons qu'en l'absence complète d'indication causale, le traitement de l'acromégalie doit se borner à être symptomatique.

Digitized by Google

CONCLUSIONS

1° Les lésions du squelette dans l'acromégalie sont toutes conditionnées par la lésion du tissu osseux, qui, dans ce cas, consiste dans l'envahissement de la presque totalité des os à moelle rouge persistante par le tissu osseux d'origine médullaire ou tissu spongieux.

2° Il existe une forme amyotrophique de l'acromégalie ; la production de cette forme est toute occasionnelle, et sa raison d'être est dans la compression des nerfs rachidiens dans les trous de conjugaison dans le cas de lésions osseuses rachidiennes devenues excessives.

Cette forme a donc une valeur purement clinique et constitue un incident du processus acromégalique. L'amyotrophie peut faire ou ne pas faire partie des symptômes observés chez les acromégaliques ; son existence n'est pas un élément nécessaire à la constitution du syndrome acromégalique complet.

Digitized by Google

3° L'altération des muscles joue, quand elle existe, un certain rôle dans les déformations observées. La dégénérescence des muscles abdominaux détermine, quand elle est complète, l'entéroptose et la néphroptose. La corrélation entre l'inertie des parois du ventre et la mobilisation des organes abdominaux, en particulier des reins, est alors évidente et justifie les vues de M. le Dr Glénard à la façon d'une véritable expérience.

Digitized by Google

INDEX BIBLIOGRAPHIQUE

Du Cazal. Bulletin de la Soc. méd. des Hôp., 1891, p. 483.
Spillmann et Haushalter. Revue de médecine, 1891, nº 9.
Gubian. Bulletin du Dispensaire de Lyon, 1891, nºs 16, 17, 18.
Stephen Paget. Mercredi médical, 1891, nº 5, et Lancet, 1891, p. 253.
Bury. British medical journal, 1891, p. 1179, et Mercredi méd., 1891 p. 391.
Arnold. Beitrag z. path. Anat. und allg. Path., 1891, X, p. 1-80.
Ruttle. British med. journal, 1891, p. 697 (Autre indication : Med. presse and Circ., 1891, n. s. li 397. Nous n'avons pu nous procurer ce travail).
Marie et Marinesco. Arch. de méd. exp. et d'anat. path., 1891, juillet.
Pel. Berl. Klin. Woch., 18 janvier 1891.
Debierre. Revue gén. d'ophthalm, X. 1.
Grocco. Rivista gen. ital. di clin. med., Pise, juillet 1891 (fascic. supplém.).
Pinel-Maisonneuve. Soc. méd. des Hôp., 20 mars 1891, et Soc. française d'opht. (in Archives d'opht.), mai 1891.
Chéron. Union médicale, 1891, 6, 8 janvier.
Luzet. Arch. gén. de méd., 1891, p. 194.
Holsti. Ett fall af acromeg. Festkrift pf. ath. Inst. Helsingfors, 1890, p. 103-126.
Bettencourt-Rodriguez. Journ. soc. des sc. méd. de Lisbonne. 1890, p. 366.
Claus. Annales de la Soc. de méd. de Gand. 1890, p. 281-288.
Campbell. Clin. Soc. Trans., London, 1890, p. 257-260.
Gauthier. Progrès méd., 1890, p. 409-414.
Schwartz. Saint-Petersb. med. Woch, 1890, p. 315.
Surmont. Nouv. icon. phot. de la Salpêtrière, 1890, p. 146.

Digitized by Google

Guinon. Ibidem, p. 160.
De Souza-Leite. Thèse de Paris, mars 1890.
— Revue scient., 1890, p. 801.
Hutchinson. Surgical Arch., 1890, p. 296 (Autre indication : 1889-90, p. 141, ibidem).
Cénas. Loire médicale, 1890, 15 déc.
Gerhardt. Berl. Klin. Woch, 15 déc. 1890.
Thomson. Journal of Anat., 1890, juillet, p. 475.
Graham. Tr. Ass. Amer., Philad., 1890, p. 214, et Medic. News, 1890, p. 390 (Nous n'avons pu nous procurer que l'analyse in : Virchow Jahresbericht, 1891, p. 240).
Pick. Prager med. Woch, 1890, p. 521.
Renner. Vereinsblatt der pfälz. Aerzte. Frankenthal, 1890, p. 164 (Analysé in Schmidt's Jahrbücher, 1891, 15 oct., p. 38).
Marie. Il Morgagni. Ginunio, 1890.
Marciguey. Rev. gén. de clin. et de thér., 1890, p. 683.
Rolleston. Brit. med. journ., 25 oct. 1890, p. 157.
Bignami. Riforma medica 1890, n° 141 (Nous n'avons trouvé de ce travail qu'une très courte analyse, in : The Practitionner, 1890, 5).
Redmond. Dublin med. journal, 1891, p. 72.
Holschewnikoff. Arch. f. path. anat. de Virchow, tome 119, p. 10.
Recklinghausen. Ibidem, p. 35.
Mosler. Greifsw. med. Verein, in Deutsche med. Woch, 1890, p. 794 et p. 811.
Schaposhnikoff (Med. Oboz, Moscou, 1889, p. 865)
Carr-White. Edinburgh med. journal, 1889, t. XXXV, p. 591.

Classification des travaux publiés sur l'acromégalie faite en prenant pour base le côté de la question que chaque travail aborde plus spécialement :

1° *Travaux consistant surtout en observations cliniques. :* Gauthier, Surmont, Guinon, Ruttle, Spillmann, Du Cazal, Schwartz, Claus, Gubian, Pel ;

2° *Revues générales :* Marie (Il Morgagni), Souza Leite (Thèse et Revue scient.), Luzet, Marciguey, Chéron ;

3° *Anatomie pathologique :* Thomson, Marie (Congrès de Berlin), Marie et Marinesco, Bury, Arnold ;

4° *Nosographie :* Arnold, Cénas, Grocco.

Bien entendu cette division n'est pas absolue ; la question pathogénique et nosographique, par exemple, est abordée dans presque tous les travaux. Nous avons simplement voulu dans ce tableau, faciliter des recherches faites dans un sens déterminé.

Lyon. — Imp. Pitrat Aîné, A. Rey Successeur, 4, rue Gentil. — 3676

6622
1

Digitized by Google

Digitized by Google

Digitized by Google

Digitized by Google

Digitized by Google

14.R.1892.1
Contribution a l'etude anatomiq 1892
Countway Library BDX3942
3 2044 045 564 630

Digitized by Google

14.R.1892.1
Contribution a l'etude anatomiq1892
Countway Library BDX3942
3 2044 045 564 630

Digitized by Google